

ФАКУЛТЕТ МЕДИЦИНСКИХ НАУКА
УНИВЕРЗИТЕТ У КРАГУЈЕВЦУ

Милена Д. Алексић

**УЛОГА IL-33/ST2 СИГНАЛНОГ ПУТА У ПАТОГЕНЕЗИ
ЕКСПЕРИМЕНТАЛНИХ ПЕРИАПЕКСНИХ ЛЕЗИЈА**

ДОКТОРСКА ДИСЕРТАЦИЈА

КРАГУЈЕВАЦ, 2015.

САДРЖАЈ

1. УВОД.....	4
1.1. Периапексне лезије – дефиниција, етиологија и подела према патохистолошком налазу.....	4
1.2. Експерименталне периапексне лезије.....	8
1.2.1. Улога и значај цитокина у патогенези периапексних лезија.....	9
1.2.2. Ефекторске ћелије периапексних лезија.....	19
1.3. IL-33/ST2 сигнални пут.....	24
1.3.1. Грађа и функција ST2 молекула.....	24
1.3.2. Структура и функција IL-33.....	28
2. ЦИЉ РАДА.....	32
3. МАТЕРИЈАЛ И МЕТОДЕ.....	33
3.1. Лабораторијске животиње.....	33
3.1.1. Поступак добијања knock-out мишева.....	33
3.1.2. BALB/c мишеви са циљаном делецијом гена за ST2.....	34
3.2. Индукција експерименталних периапексних лезија.....	35
3.3. Апликација IL-33.....	35
3.4. Патохистолошка анализа експерименталних периапексних лезија.....	36
3.4.1. Бојење хематоксилином и еозином (H&E).....	36
3.4.2. Хистоморфометријска анализа хистолошких промена.....	37
3.5. Изолација моноклеарних ћелија из експерименталних периапексних лезија и цервикалних лимфних чворова.....	39
3.6. Анализа пупулација моноклеарних ћелија експерименталних периапексних лезија и дренажућих лимфних чвора проточном цитометријом.....	40
3.6.1. Бојење мембранских маркера.....	41
3.6.2. Интрацелуларно бојење цитокина.....	43
3.6.3. Интрацелуларно бојење транскрипционог фактора Foxp3.....	46
3.7. Имунохистохемијска анализа експресије IL-33, ST2 и TRAP молекула у мишјем периапексном ткиву.....	47
3.8. Имунохистохемијска анализа експресије IL-33 и ST2 молекула у хуманом периапексном ткиву.....	48

3.9. Имунофлуоресцентна анализа ко-експресије IL-33 и ST2 молекула у хуманим периапексним лезијама	50
3.10. Статистичка обрада података.....	50
4. РЕЗУЛТАТИ.....	51
4.1. Делеција ST2 гена значајно појачава оштећење алвеоларне кости и интензитет инфламаторног инфилтратa у периапексном региону	51
4.2. Делеција ST2 гена узрокује масовни инфлукс мононуклеарних ћелија у периапексно ткиво и лимфне чворове врата након индукције лезија.....	59
4.3. Делеција ST2 гена повећава инфлукс Т лимфоцита који продукују про-инфламаторне цитокине у периапексно ткиво и лимфне чворове врата након индукције лезија	68
4.4. Примена IL-33 смањује инфилтрацију CD3 ⁺ CXCR3 ⁺ , CD3 ⁺ CCR6 ⁺ и CD4 ⁺ Т лимфоцита у периапексним лезијама BALB/с мишева	74
4.5. IL-33 смањује инфлукс Т лимфоцита који продукују про-инфламаторне цитокине, а повећава удео CD3 ⁺ IL-4 ⁺ лимфоцита.....	77
4.6. Експресија IL-33 и ST2 молекула у периапексном ткиву ST2 ^{+/+} BALB/с мишева 79	
4.7. Делеција ST2 гена повећава број TRAP-позитивних остеокласта у периапексном региону BALB/с мишева	81
4.8. Експресија IL-33 и ST2 молекула у хуманом периапексном ткиву	82
4.9. Ко-експресија IL-33 и ST2 рецептора у хуманим периапексним лезијама	86
5. ДИСКУСИЈА.....	87
5.1. Делеција ST2 гена значајно појачава инфламаторну деструкцију експерименталних периапексних лезија.....	88
5.2. Примена рекомбинантног IL-33 смањује периапексну инфламацију.....	99
5.3. Експресија IL-33 и ST2 рецептора у мишјем и хуманом периапексном ткиву.....	100
6. ЗАКЉУЧЦИ	103
СКРАЋЕНИЦЕ.....	104
7. ЛИТЕРАТУРА.....	107

*Породици за подршку, љубав и стрпљење,
менторки проф. др Александри Лукић на несебичној помоћи у свим фазама израде ове дисертације,
проф. др Миодрагу Лукићу на инвентивним сугестијама током реализације и уобличавања рада,
проф. др Нади Пејновић за кључну помоћ и идеје које су подигле ниво ове докторске дисертације,
проф. др Слободанки Митровић за стручну и пријатељску подршку,
доц. др Татјани Кањевац за увођење у прве кораке индуковања периапексних лезија,
доц. др Гордани Радосављевић, доц. др Ивану Јовановићу и свим колегама и пријатељима из Центра за молекулску медицину и истраживање матичних ћелија на професионалној помоћи током извођења експеримената, технички најзахтевнијој фази овог истраживања, искрено и из срца велико хвала!*

1. УВОД

Предмет овог рада су истраживања функције и значаја IL-33/ST2 сигналног пута на развој и ток експерименталних периапексних лезија. У уводном делу, пре описивања и дискусије добијених резултата, приказали смо основне патохистолошке карактеристике периапексних лезија, опште биолошке ефекте IL-33/ST2 сигналног пута, као и имунопатогенетске механизме одговорне за деструкцију и репарацију апексног периодонцијума који могу бити од значаја за разматрање наших резултата.

1.1. Периапексне лезије – дефиниција, етиологија и подела према патохистолошком налазу

Периапексне лезије представљају реакцију периодонталног лигамента на бактеријску инфекцију пулпе корена зуба, која најчешће настаје као последица несанираног каријеса, фрактуре зуба, трауматских оперативних денталних процедура, као и услед дејства јатрогених и других фактора који омогућавају продор микроорганизама у комору пулпе (1). Зубну пулпу најчешће инфицирају патогене анаеробне бактерије *Porphyromonas gingivalis*, *Actinobacillus Actinomycetemcomitans*, *Prevotella intermedia* и *Fusobacterium nucleatum*. Заступљеност анаероба варира у зависности од степена оштећења крунице, па се осим њих могу наћи и различити сојеви *Eubacterium*-а, *Peptostreptococcus*-а, *Lactobacillus*-а, *Staphylococcus*-а, *Streptococcus*-а и *Escherichia coli*. Сваки микроорганизам који инфицира зубну пулпу има потенцијал да иницира инфламацију периодонталног ткива (2).

Периодонтални лигамент је специјализовано везивно ткиво које у потпуности прекрива корен зуба (Схема 1). Осим фибробласта и фиброцита, везиво лигамента садржи и остеобласте, остеокласте, макрофаге, цементобласте, ћелије Маласезових острваца и Шарпејева влакна. Шарпејева влакна се највећим делом састоје од молекула колагена типа I и III, и у зависности од правца пружања и локализације деле на: хоризонтална, коса, периапексна, интер-радикуларна и влакна алвеоларног гребена. Периодонтално ткиво је

веома добро васкуларизовано и инервисано. Његова основна функција је фиксирање зуба у алвеоларну чашицу и снабдевање основним хранљивим материјама (3, 4).

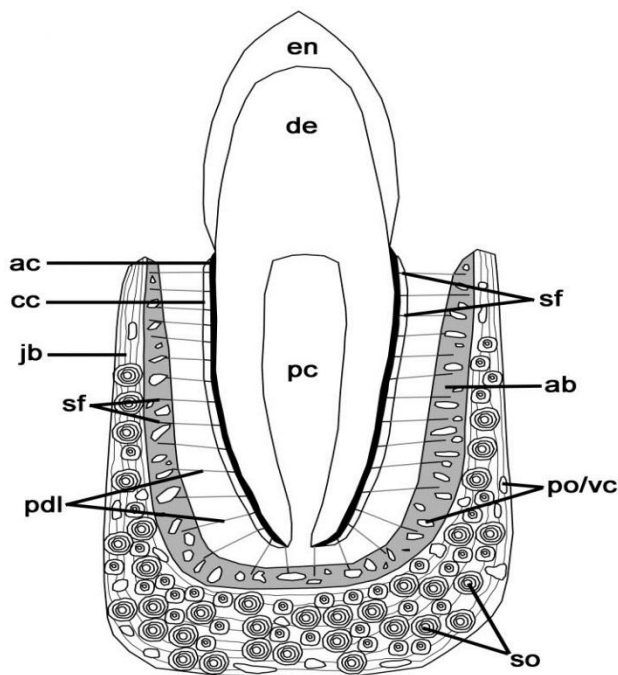


Схема 1. Периодонтални лигамент. Лонгитудинални пресек другог доњег премолара; en – глеђ (енгл. *enamel*); de – дентин; pc – пулпа (енгл. *pulp cavity*); ac – ацелуларни цемент; cc – целуларни цемент; jb – вилична кост (енгл. *jawbone*); sf – Шарпејева влакна (енгл. *Sharpey's fibers*); pdl – периодонтални лигамент; so – секундарни остеоон, po – примарни остеоон; vc – васкуларни канал; ab – алвеоларна кост (енгл. *alveolar bone*). (LeBlanc and Reisz, *PloS One* 2013; 8: e74697)

Инфламаторни процес периапексног ткива јавља се у виду фокалног периодонтитиса, али и комплекснијих инфламаторних лезија као што су грануломи и цисте, при чему пулпитис и некроза зубне пулпе представљају иницијални догађај за настанак и развој периапексних патоза (5).

Фокални периапексни периодонтитис карактерише се хиперемијом, васкуларном конгестијом, едемом периодонталног лигамента и екстравазацијом неутрофилних гранулоцита. Интегритет алвеоларне кости, цемента и дентина у овој фази још увек није нарушен. Неутрофиле, поред фагоцитозе, карактерише продукција леукотријена и простагландина. Леукотријен В4 привлачи нове неутрофиле и макрофаге у област инфламације, и заједно са простагландином Е2 и I2 има улогу у активацији остеокласта,

ћелија одговорних за ресорпцију кости (2, 6, 7). Макрофаги продукују бројне медијаторе, међу којима су најважнији про-инфламаторни цитокини IL-1 (енгл. *interleukin-1*), IL-6 и TNF- α (енгл. *tumor necrosis factor alpha*), који интензивирају ресорпцију кости у периапексном региону (8).

Ресорпција кости представља једну од главних патолошких промена периапексних лезија и може се детектовати радиографијом у виду радиорасветљења око врха корена зуба (9). Иницијалну периапексну ресорпцију може да спречи примена индометацина, нестероидног антиинфламаторног лека који инхибира ензим циклооксигеназу и на тај начин спречава синтезу простагландина (10).

У случају пролонгираног присуства иритације (бактерија и њихових продуката) периапексни регион инфилтрише све већи број лимфоцита и процес поприма хроничан ток (11). Исход хроничног периапексног периодонтитиса може бити формирање периапексних гранулома или циста (Схема 2).

Грануломи настају као одговор организма на антигене резистентне на деловање ефекторских ћелија урођеног имунског одговора. Ови антигени могу бити инфективни агенси или неке супстанце стране организму, а често је антиген непознат као што је случај код саркоидозе. Функција гранулома је стварање баријере за антигене који се не могу елиминисати (12). Патохистолошки, периапексне грануломе чини гранулационо ткиво инфилтрисано ћелијама које покрећу запаљенску реакцију, фибробластима, малим крвним судовима, а често и тракама епителног ткива (2). Већина података о ћелијама запаљенског инфилтрата потиче из претходних имунохистохемијских студија. Резултати ових студија показали су да лимфоцити, неутрофилни гранулоцити и макрофаги представљају преобладајуће ћелије у запаљенском инфилтрату (13-15). У току сазревања гранулом мења своје карактеристике. Изграђује га зрело фиброзно ткиво, много сиромашније ћелијским елементима, и развија капсулу од колагених влакана која обухвата цео запаљенски процес и одваја га од кости (16). Истраживања су показала да је више од 50% периапексних гранулома епителизовано (17). Епителне ћелије у гранулому представљају Маласезове остатке епитела (18). Претпоставља се да током хроничне инфламације епителне ћелије Маласезових острваца, под утицајем цитокина и фактора раста, започињу пролиферацију (19). Епител у гранулому представљен је у виду усамљених плажа и острваца.

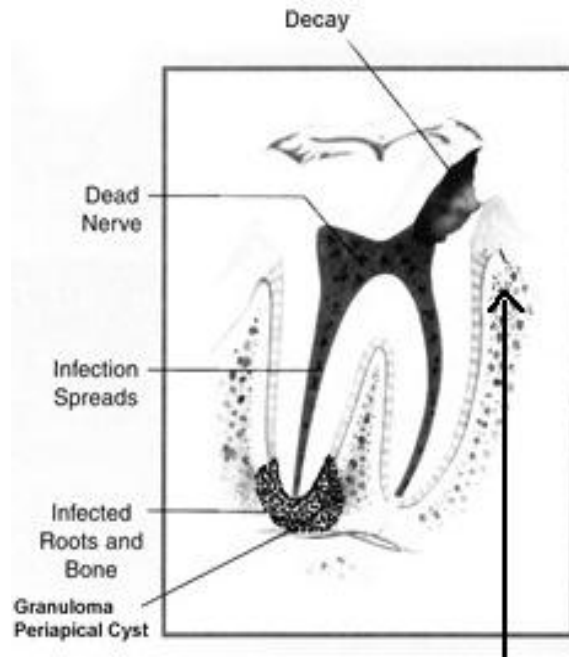


Схема 2. Формирање периапексних лезија – гранулома и циста. Лонгитудинални пресек првог доњег молара; квар (енгл. *decay*); умртвљени живац (енгл. *dead nerve*); ширење инфекције (енгл. *infection spreads*); инфицирани корен и кост (енгл. *infected root and bone*); гранулом и периапексна циста. (преузето са www.biodentistrydrvizcarra.com)

У око 15% случајева са епителизацијом настају радиксне цисте (2). Основне патохистолошке карактеристике правих циста су микрошупљина обложена епителом, везивна капсула и инфламирано везивно ткиво. Шупљина цисте садржи некротично ткиво и еритроците, чије присуство се доводи у везу са хеморагијом (16). Епителни покривач микрошупљине је у великој мери инфилтрисан неутрофилним гранулоцитима, док се у везивном ткиву претежно налазе лимфоцити (20). У шупљини и зиду радиксне цисте често су присутни и кристали холестерола, који се уочавају у виду узаних, издужених пукотина. Верује се да воде порекло од распаднутих еритроцита, лимфоцита, макрофага и липида крвне плазме. Радиксне цисте код којих кристали холестерола чине највећи део означавају се као периапексни холестеатоми (21).

У зависности од присутног клиничког налаза периапексне лезије подељене су на хроничне асимптоматске и хроничне симптоматске. Хроничне лезије могу дуго остати асимптоматске све док се, из неког разлога, не наруши ткивна хомеостаза када микроорганизми из коренског канала прелазе у периапексни простор и процес добија

акутни ток. Бол, осетљивост зуба на загрижај и перкусију, локални оток, фистула, супурација и локални лимфаденит су најчешћи налази код пацијената са хроничним симптоматским лезијама (22).

Терапија периапексних лезија је апикотомија, тј. хируршко одстрањење инфицираног, апикалног дела корена зуба и присутног периапексног патолошког процеса, гранулома или цисте. Изводи се након ендодонтске припреме зуба (23). Захвати као што је апикотомија омогућују санацију и очување зуба, који би се у противном морали вадити.

1.2. Експерименталне периапексне лезије

До данас је публикован велики број радова у којима су периапексне лезије експериментално изазиване различитим животињским врстама, и то: мишевима (24), пацовима (9, 10), мајмунима (25), псима (26) и мачкама (27). Досадашња истраживања нису обухватила испитивање IL-33/ST2 сигналног пута у мишјем моделу периапексних лезија. Овај анимални модел добар је за проучавање динамике и функционално-фенотипске карактеризације локалног хроничног запаљења.

Први велики продор у разумевању настанка и развоја хроничних периапексних лезија направљен је још шездесетих година прошлог века, када су Kakehashi и сарадници (28) утврдили да се овакве лезије не могу јавити код експерименталних животиња које се рађају и чувају у стерилним условима, а да се релативно лако индукују стварањем комуникације између зубне пулпе и усне дупље код конвенционално гајених животиња. Периапексна инфламаторна деструкција алвеоларне кости интензивира се након инокулације одређених бактерија у отворену зубну пулпу, као што су *Prevotella intermedia*, *Fusobacterium nucleatum*, *Peptostreptococcus micros* и *Streptococcus intermedius* (29).

Највећа експанзија периапексних лезија је у прве две недеље након индукције (активна фаза), са споријом прогресијом после тог периода (хронична фаза) (9). Након две недеље јавља се некроза коронарне пулпе зуба, јака инфламација радикуларне пулпе и умерена инфламаторна деструкција периапексног ткива. Присуство бројних остеокласта дуж руба алвеоларне кости указује на процес ресорпције. Ресорбовани простор испуњава

се грануломатозним ткивом богатим инфламаторним ћелијама - неутрофилним гранулоцитима и макрофагима. Неутрофили често формирају апсцес око самог врха корена зуба.

Четири недеље након индукције лезија присутна је некроза целе пулпе зуба (коронарне и радикуларне) и јака инфламаторна деструкција периапексног ткива. Број остеокласта у периапексном региону опада, фиброзно ткиво на периферији лезије пролиферише, а у инфламаторним инфилтратима преовлађују мононуклеарне ћелије (30, 31).

Да бисмо објаснили механизме одговорне за индуковану периапексну инфламаторну деструкцију, детаљно ћемо описати улогу и значај цитокина и ефекторских ћелија у патогенези периапексних лезија.

1.2.1. Улога и значај цитокина у патогенези периапексних лезија

Инфламација је комплексан низ дешавања који обухвата многе типове ћелија које међусобно комуницирају на различите начине. Цитокини су откривени пре око скоро пола века као мали протеини или полипептиди који учествују у међућелијској комуникацији. У патогенези периапексних лезија важну улогу имају хемокини, IL-1, IL-6, TNF- α , RANKL, OPG, IFN- γ , IL-17 и IL-4.

Хемокини су велика велика фамилија структурно хомологих цитокина чија је основна улога хемотакса. На основу броја и локације N-терминалних цистеинских остатака класификовани су у две главне субфамилије: CC и CXC. У CC субфамилији цистеински остаци су припојени, док су код CXC хемокина ови остаци одвојени једном аминокиселином. Хемокине синтетишу леукоцити, фибробласти, ендотелне и епителне ћелије. Њихова кључна улога је привлачење неутрофилних гранулоцита и осталих имунокомпетентних ћелија на место инфламације. Поред тога, показано је да утичу на диференцијацију мијелоидних ћелија у остеокласте, што може бити важно за развој пародонтопатије и периапексних лезија (32). Највећи број истраживања до сада фокусиран је на улогу CXCL8 (IL-8) хемокина у периодонтитису. IL-8 пронађен је у деснима на месту

деловања бактерија зубног плака уз присуство инфилтрата неутрофилних гранулоцита (33). Lukić и сарадници (34) показали су повишену продукцију IL-8 у хуманим периапексним лезијама, при чему су ниво IL-8 и пропорција неутрофила били значајно виши у групи симптоматских у поређењу са асимптоматским лезијама. Поред хемокина, у периапексним лезијама утврђено је присуство хемокинских рецептора које експримирају Th1 и Th2 субпопулација лимфоцита (35, 36). Присуство хемокинског рецептора Th17 лимфоцитне субпопулације показано је у инфламираном ткиву зубне пулпе (37). Th1 помагачки лимфоцити преодминантно експримирају CXCR3 и CCR5 хемокинске рецепторе, Th17 лимфоцити CCR6 рецептор, док су CCR2 и CCR3 хемокински рецептори присутни на Th2 лимфоцитима. Ови рецептори стимулишу миграцију Th1, Th2 и Th17 помагачких лимфоцита у инфламирања ткива. Silva и сарадници (36) показали су повишену експресију хемокинских рецептора Th2 лимфоцитне субпопулације у ткиву радикалних циста у поређењу са периапексним грануломима. Ови резултати указују на могућ значај Th2 хемокинских рецептора у еволуцији периапексних лезија.

Цитокини IL-1 фамилије омогућују нормално функционисање урођене имуности, регулишу стечени имунски одговор и стимулишу оштећење ткива у току хроничне инфламације (37). IL-1 продукују макрофаги, неутрофилни гранулоцити, епителне и ендотелне ћелије. Постоје две форме IL-1, IL-1 α и IL-1 β , које су око 30% хомологе једна другој, имају иста биолошка дејства и везују се за исти ћелијски рецептор. Активна форма IL-1 β је секретовани, обрађени продукт, док је IL-1 α активан и као прекурсор. IL-1 β протеолитички обрађује цистеинска протеаза каспаза 1. Каспазу-1 активира инфламазом - комплекс протеина чија је кључна компонента NALP3 фамилија (енгл. *NACHT, LRR and PYD domains-containing protein 3*).

IL-1 везује се за мембранске рецепторе који се називају рецептори за IL-1 типа I. Ови рецептори су чланови фамилије интегралних мембранских протеина који садрже екстрацелуларни Ig домен за везивање лиганда и TIR сигнални домен (енгл. *Toll-Interleukin receptor domain*) на цитоплазматском репу. Укључени су у путеве преноса сигнала који активирају транскрипционе факторе AP-1 (енгл. *activation protein 1*) и NF- κ B (енгл. *nuclear factor κ B*) (Схема 3) (38).

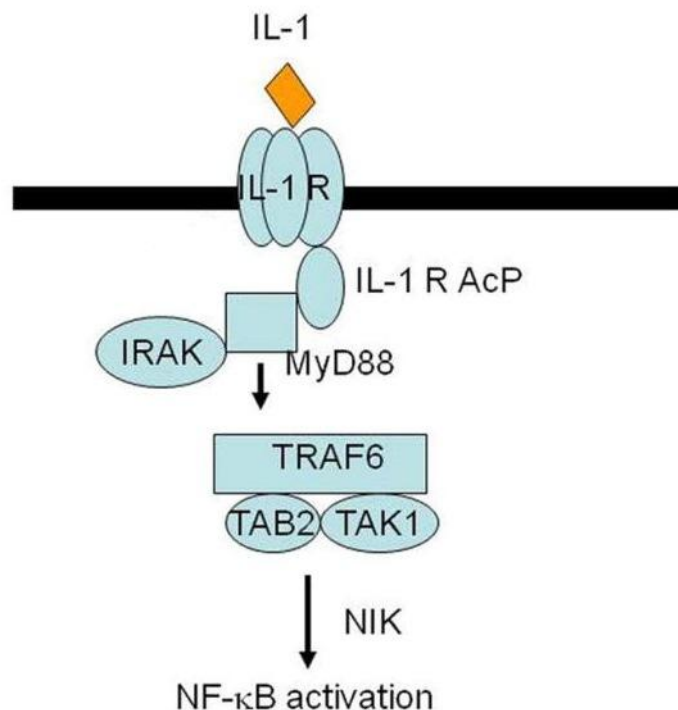


Схема 3. Интрацелуларни пренос сигнала са рецептора за IL-1 (IL-1R). Након везивања IL-1 за рецепторски комплекс, који чине рецептор за IL-1 (IL-1R) и помоћни протеин IL-1R (енгл. *IL-1R accessory protein, IL-1RAcP*), регрутује се MyD88 адапторни протеин који се везује за TIR домен помоћног протеина IL-1R. Затим се регрутује IRAK киназа (енгл. *IL-1 receptor associated kinase*), која интерагује са TRAF-6 адапторним протеином (енгл. *tumor necrosis factor receptor-associated factor 6*). Сигнални пут који започиње на овај начин резултира активацијом NF-κB транскрипционог фактора. (*Jagadeesh et al. Mol Psychiatry 2010; 15: 384-392*)

IL-1 α испољава низ ефеката на остеобласте и остеокласте који могу бити важни за процес разградње алвеоларне кости. На тај начин остварује значајну улогу у патогенези експерименталних периапексних лезија (39, 40). Како се у екстрацелуларни простор ослобађа из некротичних ћелија, може да има улогу „алармног цитокина“ који обавештава имунски систем да постоји деструкција ткива (41). Вероватно делује и као аутокрини фактор раста важан за раст и диференцијацију фибробласта, ендотелних и епителних ћелија (42).

IL-1 β је од суштинског значаја у патогенези пародонтопатије и периапексних лезија. IL-1 β је нормално присутан у *lamina*-и *propria*-и гингиве, при чему макрофаги везивног ткива и малобројне ћелије у епителу експримирају овај цитокин (43). Lee и сарадници показали су да ниво IL-1 β расте у гингивалној екстраћелијској течности током

развоја гингивитиса узрокованог плаком и активног периодонтитиса (44). У хуманим (45) и експерименталним периапексним лезијама (46) IL-1 β стимулише ресорпцију алвеоларне кости.

IL-6 је плејотропни цитокин који има значајну улогу и у урођеној и у стеченој имуности. Продукција IL-6 настаје као одговор на микроорганизме и цитокине IL-1 β и TNF- α . Продукује га широк спектар имунокомпетентних ћелија - активирани Т лимфоцити, В лимфоцити и мијелоидне ћелије, пре свега макрофаги и дендритске ћелије. IL-6 продукују и неке ћелије које не припадају имунском систему, као што су фибробласти, кератиноцити и ендотелне ћелије. Рецептор за IL-6 припада фамилији рецептора за цитокине типа I. Састоји се од подјединице која везује цитокин и gp130 подјединице која преноси сигнал. Главни сигнални пут IL-6 укључује активацију протеина Jak1 i STAT3 (33).

У урођеној имуности IL-6 стимулише синтезу протеина акутне фазе у хепатоцитима и сазревање неутрофила из прогенитора коштане сржи. У стеченој имуности IL-6 регулише пролиферацију и диференцијацију В лимфоцита (47), стимулише диференцијацију наивних CD4⁺ Т лимфоцита у правцу Th17 субпопулације (48), а важан је и за диференцијацију дендритских ћелија (49).

Поред тога, показано је да учествује у регулацији ендокриних и метаболичких функција, укључујући и ремоделирање кости (50-52). IL-6 стимулише диференцијацију моноцита у остеокласте, и на тај начин утиче на пропадање коштаног ткива током пародонтопатије и хроничног периапексног периодонтитиса. Коришћењем IL-6 дефицијентних мишева којима је индукован периодонтитис и поређењем са контролном групом животиња утврђено је да је пропадање алвеоларне кости слабије изражено у одсуству гена за IL-6 (53). Такође је установљено да периапексне лезије настају брже и знатно су опсежније код IL-6 дефицијентних мишева (54).

TNF- α је први пут откривен као цитокин важан у индукцији хеморагијске некрозе тумора, па је назван „фактор некрозе тумора“ (енгл. *tumor necrosis factor*) (55). Основни ћелијски извор TNF- α су макрофаги. Поред њих, TNF- α продукују и лимфоцити, мастоцити, ендотелне ћелије и фибробласти (56). На мембрани ћелија TNF- α експримира

се као хомотример, а постоји и секретована форма овог цитокина која има облик тростране пирамиде, при чему сваку страницу пирамиде формира једна подјединица. На бази пирамиде налазе се места за везивање рецептора.

Постоје два различита рецептора за TNF- α , рецептори за TNF типа I (TNF-RI, p55) и рецептори за TNF типа II (TNF-RII, p75). Оба рецептора присутна су на готово свим ћелијама у организму (57). Везивање лиганда за TNF-RI рецептор иницира регрутацију адаптерских молекула TRADD, TRAF2 и RIP и активира сигналне путеве посредоване ИКК и MAP3K киназама. ИКК киназа фосфорилише цитоплазматски протеин I κ B, што узрокује његову деградацију и активацију NF- κ B. MAP3K киназа фосфорилише и активира JNK киназе, које фосфорилишу c-Jun подјединицу AP-1 транскрипционог фактора и на тај начин га активирају. Везивање TNF- α за TNF-RI рецептор може такође да иницира апоптозу. Интеракција FADD (енгл. *Fas-associated DD protein*) и TRADD адаптерских молекула иницира регрутацију каспазе-8, што индукује ћелијску смрт. Везивање TNF- α за TNF-RII рецептор иницира регрутацију адаптерског молекула TRAF2, што такође резултира активацијом ИКК и MAP3K киназа и транскрипционих фактора NF- κ B и AP-1. Активација NF- κ B настаје и након активације NIK киназа (енгл. *NF- κ B-inducing kinase*) које интерагују са ИКК α и ИКК β , и на тај начин активирају транскрипциони фактор (Схема 4) (58).

TNF- α има значајну улогу у бројним биолошким процесима: регрутује неутрофиле и моноците на место инфекције, стимулише ћелије ендотела да секретују хемокине, стимулише секрецију протеина акутне фазе инфламације, главни је медијатор септичког шока, а има и улогу ендогеног пирогена. Ефекат TNF на ендотел и леукоците је кључни фактор у развоју локалних инфламаторних реакција које у склопу аутоимунских болести оштећују ткиво (59). Значајну улогу у патогенези периапексних лезија TNF- α постиже индукцијом продукције матрикс металопротеиназа и стимулацијом диференцијације остеокласта. Поред тога, индукцијом апоптозе фибробласта TNF- α ограничава репарацију ткива у периапексном региону (60). Kawashima и Stashenko (61) показали су да експресија овог цитокина позитивно корелира са разградњом алвеоларне кости, због чега је TNF- α познат и као ресорптивни цитокин кости (енгл. *bone resorptive cytokine*). Насупрот томе, установљено је да примена анти-TNF- α антитела инхибира продукцију матрикс

металопротеиназа и смањује степен периапексне деструкције, чиме остварује протективну улогу у развоју хроничног апексног периодонтитиса (62).

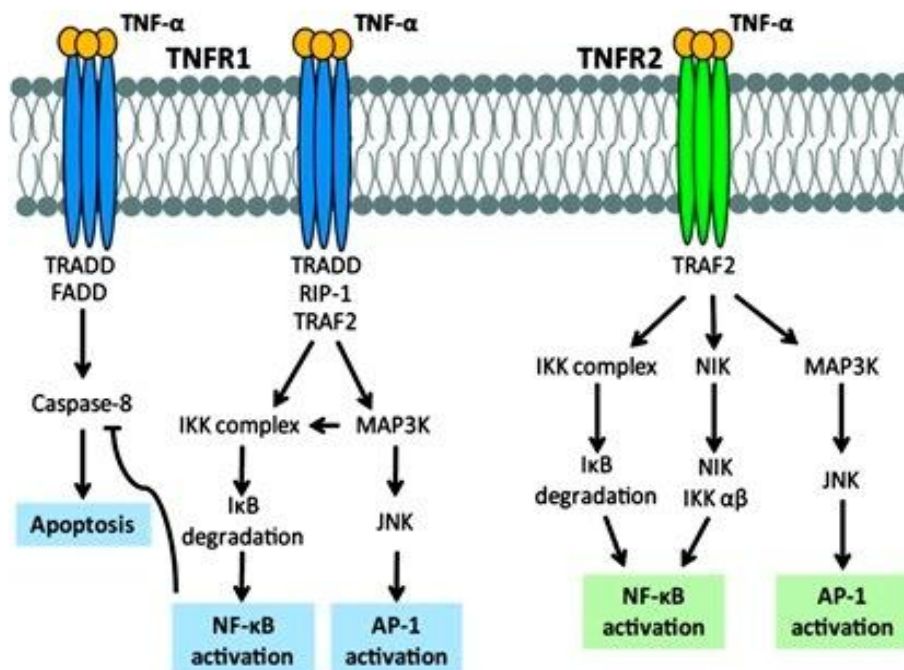


Схема 4. Активација TNF рецептора. Сигнални пут са TNF рецептора активира путеве посредоване IKK и MAP3K киназама, што резултира активацијом транскрипционих фактора NF-κB и AP-1. Везивање TNF-α за TNF-RI рецептор може такође да иницира регрутацију каспазе-8 и на тај начин индукује апоптозу. Поред тога, везивање лиганда за TNF-RII рецептор може да активира и NIK киназе које интерагују са IKKα и IKKβ, и на тај начин активирају NF-κB. (Moelants et al. Immunol Cell Biol 2013; 91: 393-401)

RANKL (енгл. *receptor activator of nuclear factor kappa-B ligand*) је молекул TNF фамилије који везивањем за рецептор RANK (енгл. *receptor activator of nuclear factor kappa-B*) на површини пре-остеокласта промовише њихову матурацију, активацију и преживљавање (63). Присутан је на мембрани активираних Т лимфоцита, остеобласта и стромалних ћелија коштане сржи (64, 65). Поред трансмембранске, постоји и секретована форма коју продукују Т лимфоцити и неке туморске ћелијске линије (66). Главни извор RANKL-а у пародонтопатичном гингивалном ткиву су Т и В лимфоцити (67). Његову експресију и продукцију модулирају разни цитокини (IL-1, IL-6, IL-11, TNF-α), гликокортикоиди и паратиroidни хормон (68). RANKL има значајну улогу у патогенези

коштаних обољења (69). У мишјем моделу артритиса показано је да делеција гена за RANKL у значајној мери инхибира губитак кости (70).

OPG (енгл. *osteoprotegerin*) је солубилни молекул TNF рецепторске фамилије који везивањем RANKL-а инхибира диференцијацију остеокласта, и на тај начин остварује улогу рецептора „мамца“ (енгл. *decoy receptor*) (71). Продукују га како хематопоетске, тако и нехематопоетске ћелије (72). Продукцију OPG-а модулирају разни цитокини (TNF- α , IL-1, IL-18, TGF- β), гликокортикоиди, хормони (стероидни и паратиреоидни хормон) и простагландини (73). На значајну улогу OPG-а у регулацији активности остеокласта указали су Simonet и сарадници показавши да се код OPG трансгених мишева развија остеопетроза (повећана коштана густина) (74).

У периапексним лезијама RANKL/OPG однос (енгл. *RANKL/OPG ratio*) је кључна детерминанта ресорпције алвеоларне кости посредоване RANKL-ом (75). Овај однос може да буде и индикатор активности лезија. RANKL/OPG однос значајно је већи у активним акутним лезијама, чији је пречник мањи од 5 mm, у поређењу са стабилним хроничним лезијама већег пречника (76).

IFN- γ је про-инфламаторни цитокин карактеристичан за Th1 имунски одговор. Продукују га CD4⁺ и CD8⁺ Т лимфоцити, NK и NKT ћелије. Рецептор за IFN- γ припада фамилији рецептора за цитокине типа II. Састоји се две структурно хомологе подјединице - α подјединице која везује цитокин и β подјединице која преноси сигнал. Ове подјединице удружене су са тирозин киназама Jak1 и Jak2 (енгл. *janus kinase*). Везивање IFN- γ изазива активацију ових киназа, које затим фосфорилишу два STAT1 α молекула (енгл. *signal transducers and activators of transcription alpha*). Фосфорилисани молекули регрутују се до једра, где формирају комплекс са GAF активационим фактором (енгл. *interferon-gamma activator factor*). Настали комплекс се у једру везује за GAS секвенце ДНК (енгл. *interferon-gamma activator sequence*) које индукују транскрипцију IFN- γ (Схема 5) (77). Посредством рецептора IFN- γ активира макрофаге, CD8⁺ Т лимфоците и NK ћелије, утиче на промену класа антитела (IgM у IgG), стимулише продукцију IgG антитела и има важну улогу у апоптози. Заједно са IL-12, кога продукују активирани макрофаги и дендритске ћелије, IFN- γ усмерава поларизацију имунског одговора у Th1 смеру. Уз то,

IFN- γ стимулише сопствену продукцију и продукцију TNF- α и IL-2. Супримирајући продукцију IL-4 и IL-10 овај цитокин спречава поларизацију имунског одговора у Th2 смеру (78, 79).

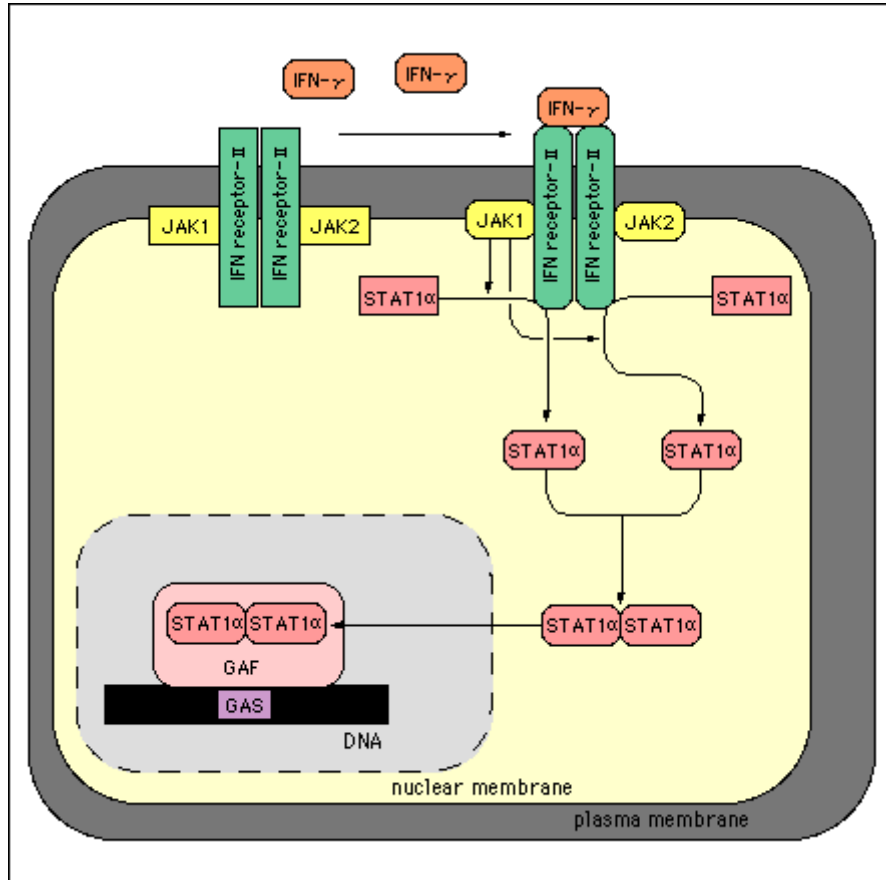


Схема 5. Активација IFN- γ рецептора. Везивање IFN- γ за рецептор узрокује активацију Јак киназа које су придружене α и β подјединици рецептора. Након активације киназе фосфорилишу два STAT1 α молекула, који се затим регрутују до једра и формирају комплекс са GAF активационим фактором. Настали комплекс се у једру везује за GAS секвенце ДНК које индукују транскрипцију IFN- γ . (преузето са www.bio.davidson.edu)

IFN- γ има значајну улогу у патогенези многих инфламаторних и аутоимунских болести: хроничне грануломатозне болести црева (80), инфламаторне болести јетре (81), дијабетеса типа 1 (82, 83), аутоимунског тиреоидитиса (84). У периапексним (61) и периодонталним лезијама (85) присутан је у високим концентрацијама и доводи се у везу са најдеструктивнијим облицима болести. У мишјем моделу периодонтитиса изазваног анаеробним микроорганизмима *Actinobacillus actinomycetemcomitans* (86) и *Porphyromonas*

gingivalis (87) показано је да IFN- γ промовише инфламацију и ресорпцију алвеоларне кости. *In vivo* истраживања нису потврђена у *in vitro* експериментима, који су показали да IFN- γ систематски инхибира формирање остеокласта блокирајући сигналне путеве посредоване RANKL-ом (88). Ови *in vitro* резултати потврђују ранију хипотезу да Th1 имунски одговор преодминара у стабилним хроничним лезијама, док се Th2 лимфоцити доводе у везу са активним акутним лезијама (89). Данас у научној јавности преовлађује мишљење да проинфламаторни ефекти IFN- γ демонстрирани *in vivo* ипак имају већу тежину.

IL-17 је један од главних медијатора урођене и стечене имуности. Продукују га $\gamma\delta$ Т ћелије, CD8⁺ Т лимфоцити, NK ћелије, неутрофилни и еозинофилни гранулоцити, а главни извор овог цитокина је Th17 субпопулација лимфоцита (90, 91). Доминантност Th17 субпопулације или регулаторних Т лимфоцита (енгл. *regulatory T cells*, Tregs) зависи од количине и односа цитокина који поред TGF- β (енгл. *transforming growth factor beta*) детерминишу развојни пут наивних Т лимфоцита. TGF- β у присуству IL-6, IL-21 и IL-23 индукује поларизацију имунског одговора у Th17 смеру, док у присуству IL-2 усмерава поларизацију наивних Т лимфоцита у правцу регулаторних Т ћелија (91, 92). IL-17 припада шесточланој фамилији цитокина од којих су највише проучавани IL-17A и IL-17F (93). Рецептори за које се везују, као и сигнални путеви које активирају још увек нису довољно описани.

IL-17 има значајну улогу у патогенези многих инфламаторних болести: хроничне грануломатозне болести црева, мултипле склерозе и реуматоидног артритиса (94-96). Већина аутора сматра IL-17 проинфламаторним цитокином, јер делује синергистички са TNF- α и IL-1 β и индукује продукцију IL-6 и IL-8 у макрофагима, фибробластима и кератиноцитима (97-99). IL-17 испољава проинфламаторни потенцијал и током пародонтопатије и хроничног апексног периодонтитиса. Делујући синергистички са IFN- γ , TNF- α и IL-1 β и индукујући продукцију IL-6 и IL-8 у фибробластима IL-17 повећава експресију матрикс металопротеиназа и RANKL-а и доводи до последичног губитка меких и минерализованих ткива периодонцијума (100, 101). Недавно су Čolić и сарадници (102) указали на присуство IL-17 у периапексним лезијама. Стимулишући продукцију IL-8 овај

цитокин доприноси егзацербацији хроничног запаљења и акутизацији инфламаторног процеса у периапексном региону.

IL-4 је кључни цитокин који усмерава поларизацију наивних Т лимфоцита у правцу Th2 субпопулације. Истовремено је и главни је представник ове субпопулације (103). Своје дејство остварује посредством рецептора за IL-4 (IL-4R). Постоје два основна типа овог рецептора. Рецептор за IL-4 типа 1 (енгл. *IL-4R type I*) формира се када се α ланац који везује цитокин (IL-4R α) удружи са заједничким γ ланцем (енгл. *common γ chain*), док се рецептор за IL-4 типа 2 (енгл. *IL-4R type II*) формира када се IL-4R α удружи са $\alpha 1$ ланцем рецептора за IL-13 (IL-13R $\alpha 1$). Везивање IL-4 за рецептор иницира активацију Јак киназа које фосфорилишу STAT6 молекул. Фосфорилисани молекул регрутује се до једра, где се везује за секвенце ДНК које регулишу транскрипцију 15-LO, MAO-A и CD36 гена (104, 105). Ови гени важни су за биолошке функције IL-4: стимулацију синтезе IgE, учествовање у реакцијама преосетљивости и алтернативној активацији макрофага (106).

IL-4 присутан је у инфламираном периодонталном ткиву где остварује протективну улогу и доводи се у везу са обољењем слабијег интензитета (85). У мишјем моделу периодонтитиса показано је да делеција гена за IL-4 повећава пријемчивост на пропадање алвеоларне кости (107). IL-4 слаби интензитет деструктивног периодонтитиса инхибицијом транскрипције информационе РНК (енгл. *messenger RNA, mRNA*) проинфламаторних цитокина урођене имуности и IFN- γ . Поред тога, IL-4 стимулише продукцију ткивних инхибитора металопротеиназа (енгл. *tissue inhibitors of metalloproteinases, TIMPs*) и OPG, и на тај начин инхибира ресорпцију алвеоларне кости (85).

1.2.2. Ефекторске ћелије периапексних лезија

Главне ефекторске ћелије периапексних лезија су лимфоцити, неутрофилни гранулоцити и макрофаги. Поред њих, важну улогу у патогенези периапексних лезија имају и дендритске ћелије и NK ћелије.

Постоје бројни радови који се дотичу улоге **Т лимфоцита** у настанку и развоју периапексних лезија. Фенотипске анализе указале су на доминацију Т лимфоцита у периапексним инфламаторним инфилтратима и кључну улогу механизма којима целуларна имуност располаже у хроничним запаљенским реакцијама које се одвијају код периапексних лезија (20, 108). Резултати анализе експериментално изазваних гранулома сугеришу на значај квантитативних и квалитативних промена Т лимфоцита у запаљенском инфилтрату. У раним фазама развоја денталних гранулома постоји доминација CD4⁺ Т лимфоцита у односу на CD8⁺ Т лимфоците, док у каснијим фазама постоји тенденција ка инверзији овог односа (109). Квантитативном анализом имунокомпетентних ћелија у периапексним грануломима показано је да су CD8⁺ Т лимфоцити бројнији у дифузним инфилтратима, нарочито у епителио-грануломима, док су CD4⁺ Т лимфоцити бројнији у фокалним (110). Rodini и Lara повезали су однос између CD4⁺ и CD8⁺ Т лимфоцита са типом хроничне периапексне лезије. Они су у својој студији показали значајно већи број CD8⁺ Т лимфоцита у цистама у поређењу са периапексним грануломима. Налаз CD8⁺ Т лимфоцита у еволутивно развијенијим лезијама, које карактерише стабилизација, довели су у везу са имunosупресивним ефектима ових ћелија (111).

Од раније је познато да CD8⁺ Т лимфоцити испољавају цитотоксично дејство секрецијом перфорина и гранзима или посредством лиганда смрти. Перфорини разграђују ћелијску мембрану и праве поре кроз које гранзими улазе у циљну ћелију, активирају каспазе и покрећу апоптозу (112). Од познатијих лиганда и одговарајућих рецептора смрти издвајамо FasL/FasR, TNF- α /TNFR1 и Apo3L/DR3. Они играју важну улогу у преношењу сигнала смрти са ћелијске мембране на интрацелуларни сигнални систем (113-115).

CD4⁺ Т лимфоцити остварују ефекторску функцију у периапексним лезијама продукцијом цитокина. Ове ћелије су на основу способности да секретују различите цитокине подељене на више функционалних фенотипа: Th1 лимфоцити секретују IFN- γ и TNF- α , који имају значајну улогу у индукцији целуларног имунског одговора, Th17 лимфоцити продукују IL-17 и на тај начин стимулишу регрутовање неутрофилних гранулоцита и макрофага у инфламирано ткиво, док Th2 лимфоцити (IL-4, IL-5, IL-10, IL-13) и Tregs (TGF- β) продукцијом цитокина супримирају целуларну имуност (116-118). Нумеричка и функционална равнотежа између Th1/Th17 и Th2/Tregs у периапексним инфламаторним инфилтратима одређује обим периапексне деструкције. Th1/Th17 имунски одговор има значајну улогу у прогресији периапексних лезија, док су Th2 лимфоцити и Tregs одговорни за процес репарације у апексном периодонцијуму (117, 118).

Akamine и сарадници (119) у својој студији показали су доминацију **В лимфоцита** у манифестним периапексним лезијама и указали на кључну улогу хуморалне имуности у каснијим фазама развоја болести које карактерише тенденција ка стабилизацији. У хуманим периапексним лезијама идентификоване су различите класе имуноглобулина (IgG, IgM и IgA) како у плазмочитима, тако и у екстраћелијском простору, при чему су IgG-позитивни плазмочити били најбројније ћелије (120). Lukić и сарадници (110) су квантитативном анализом заступљености ћелија које експримирају имуноглобулине различитих класа показали доминацију IgG-позитивних ћелија у моноклеарним инфилтратима, при чему су ове ћелије биле заступљеније у фокалним у односу на дифузне инфилтрате. Појава великог броја В лимфоцита, а нарочито IgG-позитивних ћелија, указује да фокални инфилтрат настаје као последица егзацербације процеса. Постоје подаци и да су IgG-позитивни плазмочити значајно бројнији у цистама у поређењу са грануломима. Овакав налаз упућује на могућ значај ових ћелија у еволуцији периапексних лезија (121).

Неутрофилни гранулоцити представљају „прву линију одбране“ од бактеријских инфекција, те су значајни у патогенези периапексних лезија. У случају да се инфекција из канала корена прошири на периапексни регион неутрофили могу да елиминишу бактерије процесом фагоцитозе (25, 122). Поред протективне, продукцијом различитих медијатора

неутрофили остварују значајну улогу и у прогресији апексног периодонтитиса. Продукцијом леукотријена В4 и простагландина Е2 и I2 неутрофилни гранулоцити активирају остеокласте (2, 6, 7). Поред тога, активирани неутрофили продукују про-инфламаторне цитокине (IL-1, IL-6, TNF- α и RANKL) који интензивирају ресорпцију алвеоларне кости и хемотактичке цитокине (IL-8) који су значајни за акутну егзацербацију периапексних лезија (123-125). Након обављене улоге, неутрофили умиру на месту инфламације где из својих цитоплазматских гранула ослобађају матрикс металопроотеиназе, протеолитичке ензиме одговорне за деструкцију екстраћелијског матрикса везивног ткива (126). Резултати ранијих студија показали су да је број неутрофилних гранулоцита значајно већи у симптоматским у поређењу са асимптоматским лезијама, као и да позитивно корелира са бројем макрофага у периапексном региону (118).

Присуство **макрофага** је од изузетне важности у заштитним реакцијама током иницијације, прогресије и акутне егзацербације хроничних запаљенских лезија. Макрофаги представљају моноклеарне фагоците чија је примарна функција фагоцитоза. Карактеристике их продукција бројних медијатора, међу којима су најважнији леукотријени, простагландини, матрикс металопроотеиназе и цитокини (127). Про-инфламаторни (IL-1, IL-6 и TNF- α) и хемотактички цитокини (IL-8) интензивирају деструкцију екстраћелијског матрикса везивног ткива, ресорпцију кости и васкуларне реакције у ткиву (8). Истовремено се појачава синтеза протеина акутне фазе који са IL-6 стимулишу продукцију фактора стимулације колонија гранулоцита и макрофага (енгл. *granulocyte-macrophage colony stimulating factor*, GM-CSF) (128). Макрофаги такође имају антиген-презентујућу улогу и значајни су у иницијацији имунских реакција (129). Постоје подаци да је број макрофага значајно већи у лезијама у којима постоји доминација Т лимфоцита у односу на В лимфоците (130).

Дендритске ћелије (енгл. *dendritic cells*, DCs) обезбеђују CD4⁺ Т лимфоцитима антиген-специфични „сигнал 1“ и костимулаторни „сигнал 2“, оба неопходна за активацију и пролиферацију антиген-специфичних Т лимфоцита. DCs обезбеђују и додатни трећи сигнал („сигнал 3“), који усмерава поларизацију стеченог имунског

одговора у правцу Th1, Th17, Th2 или Treg лимфоцита (Схема 6) (131). У периапексним лезијама показано је присуство и зрелих и незрелих DCs (118). Бројни медијатори, који су познати као матурациони стимулуси DCs (IL-1 β , TNF- α , IL-6, простагландин E2) присутни су у инфламираном периапексном ткиву где омогућују њихово локално сазревање, које се манифестује експресијом CD83 молекула (2, 132). Већина CD83⁺ незрелих DCs након препознавања антигена у периапексним лезијама прелази у зрео облик и мигрира у регионалне лимфне чворове, где презентује антиген наивним Т лимфоцитима и индукује специфичан целуларни имунски одговор (132). У периапексним лезијама присутне су и плазмацитоидне DCs (115). Како је познато да ове ћелије као одговор на антигене вирусног порекла секретују велике количине интерферона типа I (енгл. *type I IFNs*), претпоставља се да имају значајну улогу у патогенези периапексних лезија изазваних вирусима (133, 134).

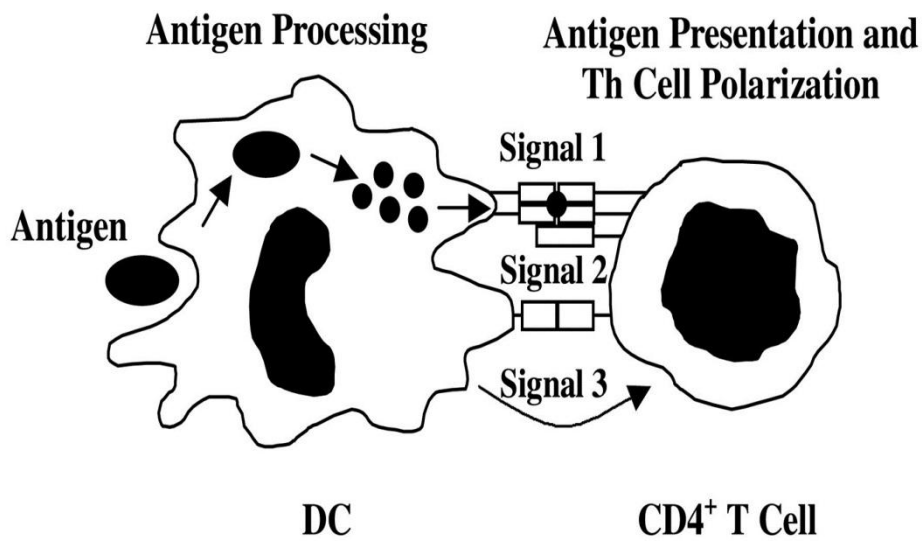


Схема 6. Поларизација CD4⁺ Т лимфоцита у правцу различитих субпопулација помагачких Т лимфоцита посредством дендритских ћелија. Дендритске ћелије обезбеђују CD4⁺ Т лимфоцитима 3 сигнала: антиген-специфични „сигнал 1“ и костимулаторни „сигнал 2“, који су неопходни за активацију и пролиферацију антиген-специфичних Т лимфоцита, и додатни трећи сигнал („сигнал 3“), који усмерава поларизацију стеченог имунског одговора у правцу различитих Th субпопулација. (преузето са www.physrev.psychology.com)

Присуство **NK ћелија** у хуманим периапексним лезијама показано је још 90-тих година прошлог века. Ипак, и даље је непознато да ли и како ове ћелије утичу на патогенезу апексног периодонтитиса. Претпоставља се да контролишу ширење вирусних инфекција из канала корена зуба у периапексно ткиво (135). Баланс између активационих и инхибиторних рецептора регулише активност NK ћелија (Схема 7) (136). Најзначајнији рецептори NK ћелија су: NKG2D активациони рецептор и KIR (енгл. killer cell Ig-like receptor) и CD94–NKG2 инхибиторни рецептори (137). Активациони рецептори NK ћелија препознају вирусне, оштећењем индуковане и тумор специфичне лиганде, док инхибиторни рецептори препознају МНС молекуле I класе и њихово ангажовање спречава активацију NK ћелија (138). Препознавање оштећених или „измењених“ ћелија покреће поларизовану егзоцитозу цитоплазматских гранула праћену ослобађањем перфорина и гранзима (112).

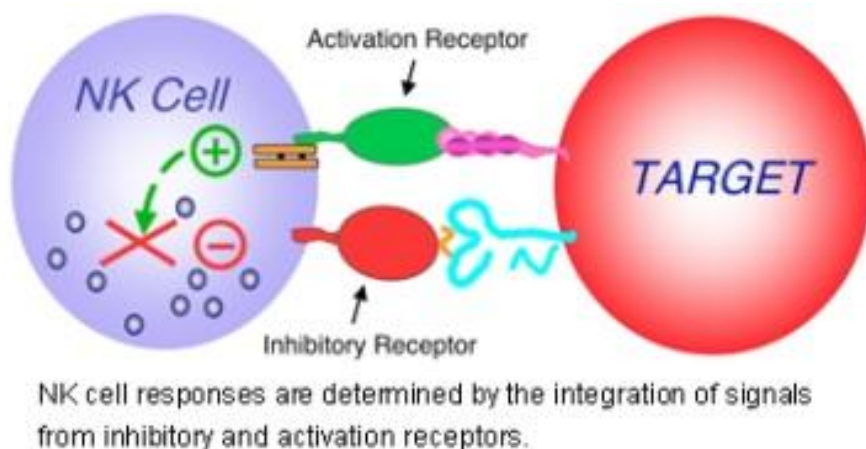


Схема 7. Цитотоксичност NK ћелија одређена је балансом између инхибиторних и активационих сигнала. Активациони сигнал са оштећених или „измењених“ ћелија покреће егзоцитозу цитоплазматских гранула, праћену ослобађањем перфорина и гранзима. Апоптоза циљне ћелије наступа као последица активности гранзима. Инхибиторни рецептори на NK ћелијама препознају МНС молекуле I класе и њихово ангажовање спречава активацију NK ћелија, односно неангажовање ових рецептора фацилитира NK цитотоксичност. (преузето са www.research.peds.wustl.edu)

1.3. IL-33/ST2 сигнални пут

Главни циљ нашег истраживања је испитивање улоге и значаја IL-33/ST2 сигналног пута у патогенези периапексних лезија. Зато у уводном делу детаљно детаљно објашњавамо грађу и функцију ST2 молекула и IL-33, као и биолошке ефекте IL-33/ST2 сигналног пута.

1.3.1. Грађа и функција ST2 молекула

ST2 ген (познат још и као T1, DER 4 или Fit 1 ген) је члан IL-1R фамилије рецептора који је првобитно идентификован у мишјим фибробластима (139-141). Као и сви остали гени ове фамилије, и ST2 је код мишева локализован на 1. хромозому (142), а код људи на 2. хромозому (143). Транскрипцију ST2 гена контролишу два посебна промотера. „Горњи“ управља транскрипцијом у хематопоетским ћелијама, док „доњи“ промотер регулише експресију у фибробластима (144). Регулација ST2 експресије је еволутивно конзервиран процес, обзиром да поменути промотери контролишу ST2 експресију и код људи и код мишева (145). Различитом транскрипцијом мишјег ST2 гена настају два молекула информационе РНК: краћи дужине 2,7 kb (кило-базних парова) чијом translацијом настаје солубилна форма ST2 молекула (sST2), и дужи дужине 5 kb за трансмембранску ST2 форму (ST2L). Хумани ST2 ген, уз ове две форме, кодира и mRNA за варијантну форму ST2 молекула (ST2V) (146). Солубилни ST2 молекул структурно је хомолог са екстрацелуларним регионом ST2L, осим додатних 9 аминокиселина локализованих на C-терминалном крају sST2 молекула (147). Недавно је показано да је ST2L молекул мембрански рецептор за IL-33 (148). Иако је ST2L члан IL-1R фамилије рецептора, он не везује остале чланове IL-1 фамилије цитокина (IL-1, IL-1Ra и IL-18) (149-150). sST2 молекул функционише као тзв. „мамац“ рецептор, који везивањем IL-33 блокира његово дејство у циркулацији (Схема 8) (151). Солубилну форму ST2 молекула стварају многе ћелије у организму: Th2 лимфоцити, макрофаги, фибробласти, ћелије карцинома дојке, многе ембрионалне ћелије (143, 147, 152-153), док је мембранска форма експримирана на Th2 лимфоцитима, макрофагима, дендритским ћелијама, NK и NKT ћелијама, мастоцитима, базофилним и еозинофилним гранулоцитима (139, 153-154).

ST2L: membrane-anchored receptor **ST2: secreted receptor**

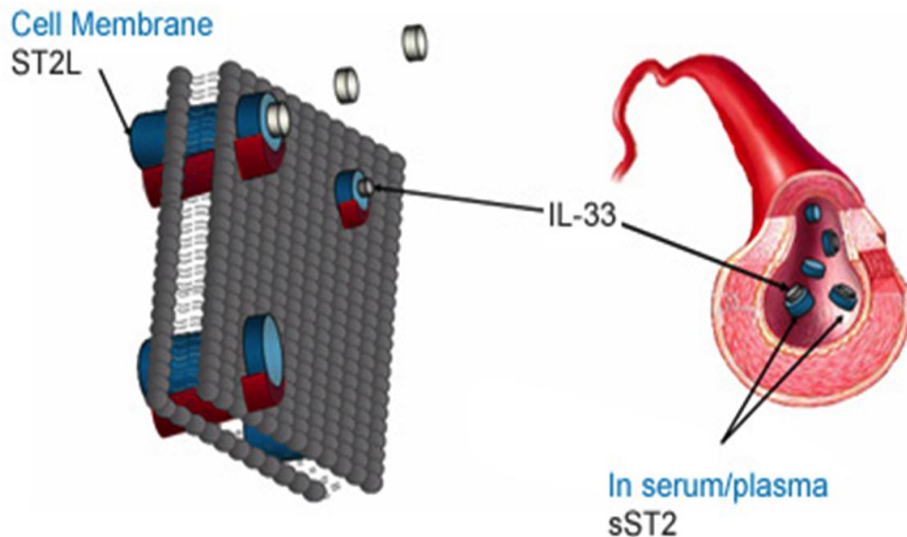


Схема 8. Трансмембранска и солубилна форма ST2 молекула. ST2L молекул је мембрански рецептор за IL-33. Солубилни sST2 молекул везује IL-33 у циркулацији и на тај начин спречава његово везивање за ST2L рецептор. (преузето са www.biomarkerblik.org)

Велики број новијих студија указује да је ST2L молекул селективни маркер Th2 лимфоцита. Yanagisawa и сарадници (155) су 1997. године први показали конститутивну експресију mRNA за ST2L у D10 ћелијској линији мишјих Th2 лимфоцита, док је у Th1 линији није било. На ћелијском нивоу присуство ST2L доказано је на Th лимфоцитима који после стимулације продукују IL-4, IL-5 или IL-10, док га Th лимфоцити који продукују IFN- γ и IL-2 не експримирају. Уз то, показано је и да је ST2L стабилно експримиран на мембрани Th2 лимфоцита који продукују IL-4, док није уочен на Th1 лимфоцитима који продукују IFN- γ (152).

Иако је познато да је IL-4 кључан цитокин који усмерава имунски одговор у Th2 смеру, детекција ST2L молекула на Th2 лимфоцитима IL-4 дефицијентних мишева указује да је базична експресија овог гена независна од IL-4 (152, 156). Ипак, егзогена апликација рекомбинантног IL-4 интензивира експресију ST2L рецептора и усмерава имунски одговор у Th2 смеру (157, 158). Насупрот томе, додавање IFN- γ , кључног Th1 цитокина, редукује ST2L експресију на Th2 лимфоцитима. IL-4 и IFN- γ остварују антагонистички ефекат на експресију ST2L рецептора модулацијом функције „доњег“ промотера ST2L

гена (158). Модулација ST2L експресије преко IL-4 и IFN- γ , главних медијатора Th2 и Th1 имунског одговора, објашњава селективно присуство ST2L молекула на Th2 лимфоцитима (140).

Иако су бројне студије потврдиле да присуство ST2L дискриминише Th2 од Th1 лимфоцита, показало се да је његова примењивост као Th2 маркера ипак ограничена. Постоји субпопулација Th2 лимфоцита које продукују IL-4 и IL-10, у њима је активан транскрипциони фактор GATA3, а на својој мембрани не експримирају ST2L. Ове CD4⁺ST2L⁻IL-4⁺IL-10⁺GATA3⁺ ћелије разликују се од осталих Th2 лимфоцита по томе што не продукују IL-5 (159).

Експресија ST2 молекула нема никакав утицај на настанак или функцију наивних T лимфоцита, а важна је за активацију ефекторских Th2 лимфоцита. Трајковић и сарадници (140) показали су да у централним и периферним лимфним органима здравих ST2^{+/+} и ST2^{-/-} мишева нема разлике у броју Th2 лимфоцита који продукују IL-4, IL-5 и IL-10, као и да блокирање ST2 рецептора применом анти-ST2 антитела не мења значајно број ових ћелија.

Делетија или блокада ST2 рецептора супримира Th2, а промовише развој Th1/Th17 имунског одговора. На тај начин остварује се протективна или проинфламаторна улога у патогенези различитих болести у зависности од доминантног имунског одговора који је у основи ових обољења. Brown и сарадници (160) показали су да делетија ST2 сигналног пута погоршава дијабетес индукован вишеструким малим дозама стрептозотоцина (енгл. *multiple low dose streptozotocin*, MLD-STZ), који се развија кроз Th1/Th17 имунски одговор, што је потврђено повећањем леукоцитног инфилтрата у панкреасним острвцима. У мишјем моделу карцинома дојке делетија гена за ST2 молекула одлаже појаву тумора и успорава његову прогресију поларизујући имунски одговор у Th1/Th17 смеру (161). Такође, показано је да блокирање ST2 рецептора применом анти-ST2 антитела редукује инфламацију у плућима узроковану респираторним синцицијалним вирусом преусмеравањем штетног Th2 у заштитни Th1 имунски одговор (162).

Функција солубилног ST2 молекула још увек није у потпуности разјашњена. Познато је да sST2 блокира продукцију запаљенских медијатора макрофага (141). Везивање липополисахарида (енгл. *lipopolysaccharide*, LPS) за „рецептор сличан толу 4“ (енгл. *Toll like receptor*, TLR4) на мембрани макрофага индукује синтезу и продукцију проинфламаторних цитокина IL-1 β и TNF- α . Ови цитокини у фибробластима индукују

синтезу и секрецију sST2 молекула. sST2 смањује експресију TLR4 на макрофагима, чиме редукује продукцију про-инфламаторних цитокина IL-1 β , TNF- α , IL-6 и IL-12 (Схема 9). Истовремено, sST2 не утиче на продукцију анти-инфламаторних медијатора IL-10, TGF- β , као ни на продукцију азотног оксида (енгл. *nitrogen oxide*, NO) у истом моделу стимулације LPS-ом (141, 163). Дакле, модулирањем активности макрофага sST2 функционише као механизам „негативне повратне спреге“ за спречавање неконтролисане запаљенске реакције. Поред наведеног, sST2 има анти-инфламаторну улогу и у обољењима посредованим Th2 имунским одговором, као што је астма (164). Везивањем слободног IL-33 солубилни ST2 молекул блокира његово везивање за ST2L рецептор и спречава поларизацију имунског одговора у Th2 смеру (151).

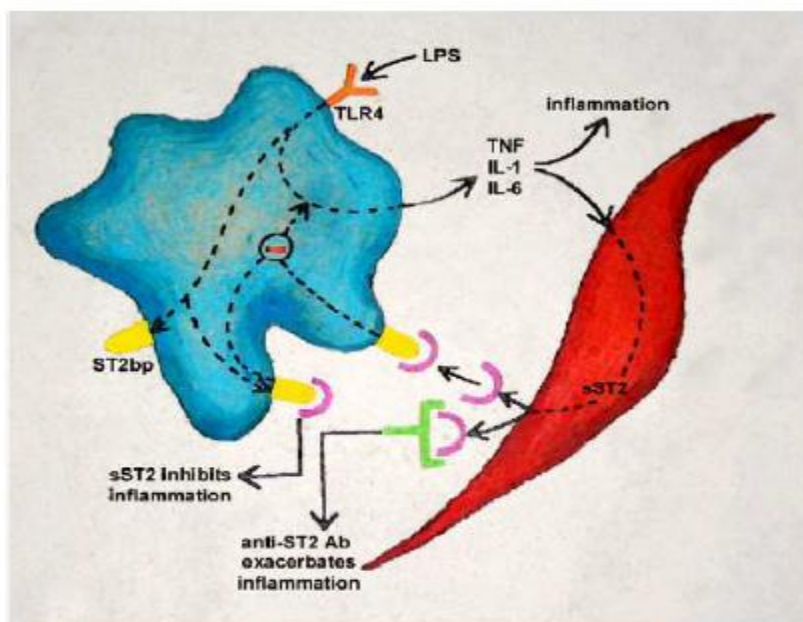


Схема 9. Утицај sST2 молекула на активацију макрофага. Солубилни ST2 молекул смањује експресију TLR4 на макрофагима, чиме редукује секрецију про-инфламаторних цитокина IL-1 β , TNF alpha, IL-6 и IL-12 и остварује своје анти-инфламаторно дејство. (Trajkovic et al. *Cytokine & Growth Factor Reviews* 2004; 15: 87–95)

1.3.2. Структура и функција IL-33

IL-33 (познат и као C9ORF26, DVS27, NF-HEV и IL-1F11) први пут је идентификован 2005. године, када су Schmitz и сарадници (148) анализирајући чланове IL-1 фамилије открили лиганд за ST2L који интеракцијом са рецепторским комплексом индукује Th2 имунски одговор. Овакво деловање IL-33 је у супротности са карактеристикама других цитокина IL-1 фамилије, IL-1 и IL-18, који стимулишу Th1 имунски одговор. Касније је установљено да је IL-33 идентичан нуклеарном фактору венула са високим ендотелом (енгл. *nuclear factor of high endothelial venules*, NF-HEV), који је повезан са хроматином и регулише транскрипцију, тако да истовремено делује и као цитокин и као нуклеарни фактор (165).

Ген за IL-33 локализован је на 9.-ом хуманом, а 19.-ом мишјем хромозому. Ови гени кодирају протеине од 270, односно 266 аминокиселина, молекулске тежине 30 kDa. Између хуманог и мишјег IL-33 постоји 55%-тна структурна хомологија (151).

IL-33 конститутивно је експримиран у многим ткивима (плућа, мозак, кожа, кичмена мождина), при чему су његови главни извори фибробласти, ендотелне и епителне ћелије (163, 166). Код мишева је присутан и у макрофагима, дендритским и глатко-мишићним ћелијама (148, 151). У одсуству про-инфламаторних цитокина и инфламације локализован је у једру, где је за хроматин везан кратким мотивом локализованим на аминокрају молекула (N terminus), који је хомологан Херпесвирусном протеину LANA (енгл. *latency associated nuclear antigen*) (165, 167). Необрађени IL-33 је биолошки активан молекул који своју активност остварује посредством домена сличног IL-1 (енгл. *IL-1-like domain*) локализованог на карбокситерминалном крају (C terminus). IL-33 се пасивно ослобађа из ћелија након њиховог оштећења или некрозе и алармира имунски систем о постојању деструкције ткива покретањем хемоатракције (168-169). Ослобођени IL-33 се затим ензимски разграђује дејством каспазе-7 и каспазе-3 (170-171), чиме настају биолошки инактивни продукти IL-33. Раније се сматрало да IL-33 тек након ензимске обраде стиче оптималну биолошку активност и да каспаза-1 обрађује про-IL-33, након чега настаје зрела форма IL-33. Међутим, недавно је показано да овај ензим није у стању да обради про-IL-33 (172).

IL-33 остварује своје дејство везујући се на мембрани ћелије за хетеродимерни рецепторски комплекс, кога чине ST2 рецептор и IL-1R помоћни протеин (енгл. *IL-1R accessory protein*, IL-1RAcP). Сигнал се посредством TIR домена IL-1R помоћног протеина и адаптерског myD88 молекула (енгл. *myeloid differentiation primary-response protein 88*, myD88) преноси унутар ћелије, активирају се IRAK1 и IRAK4 киназе, које затим активирају транскрипциони фактор NF- κ B и/или MAP киназе (енгл. *mitogen-activated protein kinases*, MAPKs), и на тај начин индукују продукцију различитих цитокина и хемокина (Схема 10) (148, 151). Активација NF- κ B индукује продукцију IL-1 β , IL-3, IL-6, TNF, CXCL2, CCL2, CCL3, PGD2 и LTB4, а активацијом MAP киназа (p38, JNK и ERK) продукују се IL-5, IL-13, CCL5, CCL17 и CCL24 (140).

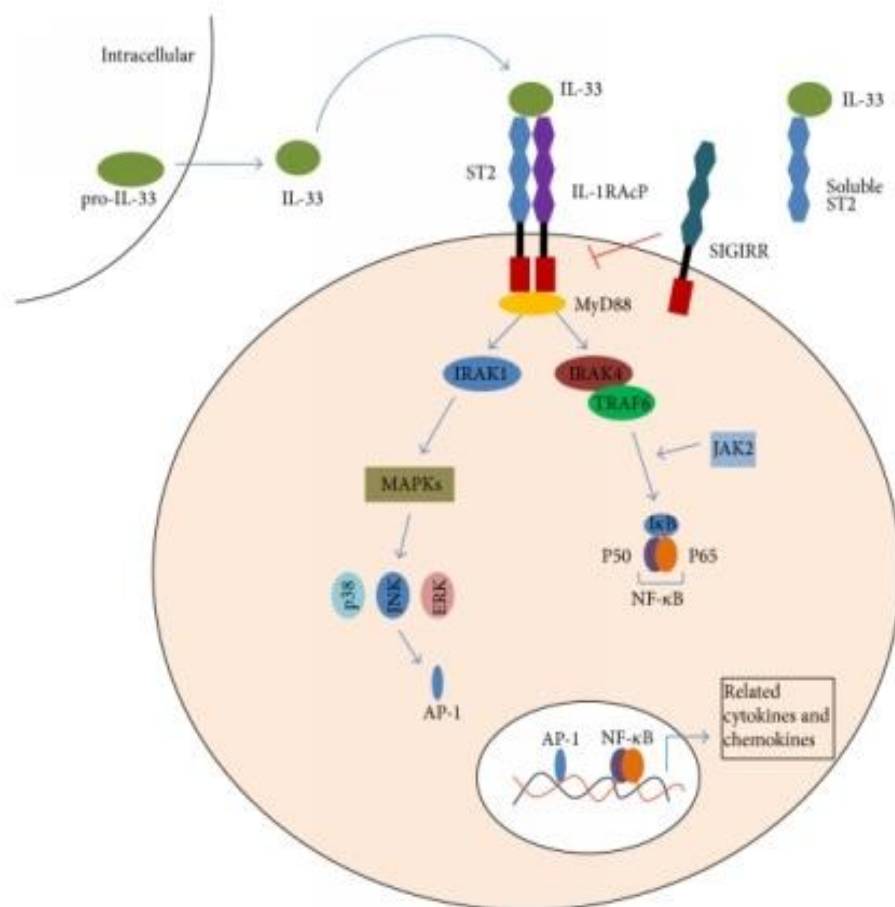


Схема 10. IL-33/ST2 сигнални пут. IL-33 своје дејство остварује везујући се на мембрани ћелије за хетеродимерни рецепторски комплекс кога чине ST2 рецептор и IL-1RAcP. Сигнал се посредством TIR домена IL-1R помоћног протеина и адаптерског myD88 молекула преноси унутар ћелије, активирају се IRAK1 и IRAK4 киназе, које затим активирају MAP киназе и/или NF- κ B. Солубилни ST2 може да веже IL-33, чиме спречава његово везивање за мембрански ST2 рецептор. (преузето са www.hindawi.com)

Активацију IL-33/ST2 сигналног пута регулише sST2 молекул механизмом негативне повратне спреге. Он се у ћелијама масовно ствара и ослобађа у присуству цитокина и хемокина продукованих након активације IL-33/ST2 сигналног пута. Солубилни ST2 молекул везује слободни IL-33, и на тај начин спречава његово везивање за мембрански ST2 рецептор (173).

IL-33 може да модулира функцију свих ћелија које експримирају ST2 рецептор.

Као што је већ поменуто, ST2 молекул се специфично експримира на Th2 лимфоцитима и представља важан ефекторски молекул Th2 имунског одговора (152, 155). Уколико се IL-33 делује на наивне Т лимфоците они диференцирају у Th2 лимфоците, чак и у одсуству IL-4 (174). Стимулација ефекторских Th2 лимфоцита IL-33 индукује продукцију IL-4, IL-5 и IL-13 и хемотаксу Th2 лимфоцита (175-176).

Недавно је показано да NK и NKT ћелије експримирају ST2 рецептор. Иако је очекивано да изазове Th2 ефекат, третман IL-33 индуковао је продукцију и Th1 и Th2 цитокина у овим ћелијама (175).

IL-33 је снажан активатор мастоцита, базофилних и еозинофилних гранулоцита (151). Третирање IL-33 у мастоцитима индукује продукцију IL-5, IL-13, гранулоцитно моноцитног фактора стимулације раста колонија (GM-CSF) и TNF- α , и подстиче сазревање и преживљавање ових ћелија у инфламраним ткивима (177). Базофилни гранулоцити након стимулације IL-33 секретују бројне цитокине, укључујући IL-4, IL-5, IL-6, IL-8, IL-13 и GM-CSF (175). Уз то, IL-33 функционише и као хемоатрактант базофила (175, 178). Еозинофилни гранулоцити третирани IL-33 појачано стварају IL-8 и имају продужен „животни век“ (179).

IL-33 активира и антиген-презентујуће ћелије. Примена IL-33 амплификује поларизацију алтернативно активираних макрофага и стимулише продукцију CCL17 и CCL24 хемокина (180). Maizumi и сарадници (181) показали су да IL-33 подстиче развој дендритских ћелија. Дендритске ћелије добијене након стимулације IL-33 су фенотипски и функционално незреле са смањеним капацитетом активације наивних Т лимфоцита, али могућношћу поларизације имунског одговора у Th2 смеру (182).

Обзиром да је ST2 рецептор експримиран на готово свим ћелијама имунског система, као и у многим ткивима и органима, IL-33/ST2 сигнални пут има важну улогу у патогенези бројних болести у којима углавном активација овог пута подстиче развој Th2,

и истовремено супримира Th1/Th17 имунски одговор (151). Volarevic и сарадници (183) у својој студији истичу протективну улогу IL-33/ST2 сигналног пута у патогенези *Concavalin*-ом А индукованог хепатитиса, која се огледа у значајнијем оштећењу јетре, већем броју мононуклеара у јетри, као и повећању серумских нивоа про-инфламаторних цитокина и већем броју ћелија које продукују TNF- α , IFN- γ и IL-17 код ST2 дефицијентних мишева. Недавно је показано да примена IL-33 инхибира деструкцију хрскавице и системски губитак кости, што указује на потенцијалну терапијску примену овог цитокина у третману ресорпције кости. IL-33 преко ST2 рецептора стимулише продукцију GM-CSF који делује на прекурсоре остеокласта и усмерава их у правцу сазревања алтернативно активираних макрофага (184). Администрација IL-33 ублажава експериментални аутоимунски енцефаломијелитис супресијом Th1/Th17 имунског одговора и индукцијом алтернативно активираних макрофага (185). Блокирање ST2 рецептора применом анти-ST2 антитела редукује инфламацију у плућима узроковану респираторним синцицијалним вирусом (162) и индукује резистенцију на бактерију *Leishmania major* код BALB/c мишева преусмеравањем штетног Th2 у заштитни Th1 имунски одговор (186). Коришћење рекомбинантног ST2 фузионог протеина смањује еозинофилну инфламацију дисајних путева и супримира продукцију Th2 цитокина у мишјем моделу астме, пре свега кроз ометање интеракције IL-33 са ST2 рецептором на Th2 лимфоцитима (187). Puspharaj и сарадници (188) детектовали су повишене вредности IL-33 у серуму болесника са анафилактичким шоком и доказали да је механизам дејства IL-33 директна индукција дегранулације IgE-сензибилисаних мастоцита преко ST2 рецептора, коју прати ослобађање хистамина, протеаза, про-инфламаторних цитокина и синтеза метаболичких продуката арахидонске киселине (простагландина и леукотријена). Исти аутори детектовали су повећану количину IL-33 mRNA у кожним променама пацијената са атопијским дерматитисом.

Како је улога IL-33/ST2 сигналног пута позната у више модела у инфективном имунитету, алергијама и аутоимуности, али није испитивана у патогенези периапексних лезија, сматрали смо да је важно показати да ли делеција гена за ST2 молекула и апликација рекомбинантног IL-33 имају утицаја на развој и ток експериментално изазваних периапексних гранулома.

2. ЦИЉ РАДА

Основни циљ планираног истраживања је испитивање улоге IL-33/ST2 сигналног пута у патогенези периапексних лезија.

У складу са основним циљем поставили смо и следеће експерименталне задатке:

1. Испитати утицај делеције гена за ST2 рецептор на обим периапексне деструкције одређивањем површина експерименталних периапексних лезија хистоморфометријским методама;
2. Испитати утицај делеције ST2 гена на интензитет периапексне инфламације одређивањем броја различитих инфламаторних ћелија (неутрофилних гранулоцита, макрофага и лимфоцита) по mm² индукованих периапексних лезија;
3. Испитати утицај делеције гена за ST2 рецептор или стимулације IL-33/ST2 сигналног пута на ћелијски састав експерименталних периапексних лезија и локалних лимфних чворова;
4. Испитати утицај делеције гена за ST2 рецептор или стимулације IL-33/ST2 сигналног пута на фенотипске карактеристике Т лимфоцита у индукованим периапексним лезијама;
5. Испитати експресију IL-33 и ST2 молекула у здравом периодонталном лигаменту и индукованом периапексном гранулому ST2^{+/+} BALB/c мишева, као и у хуманом периапексном ткиву (периодонталном лигаменту, периапексним грануломима и радикалним цистама).

3. МАТЕРИЈАЛ И МЕТОДЕ

3.1. Лабораторијске животиње

Ова студија изведена је на мишевима чистог соја BALB/c („wild type“, WT) и мишевима истог соја са циљаном делецијом гена за ST2 молекула („knock-out“ или ST2^{-/-} BALB/c), мушког пола, старости 6 до 8 недеља, телесне тежине 15-20 g. ST2^{-/-} мишеви добијени су из Центра за биомедицинска истраживања Универзитета у Глазгову, љубазношћу проф. др Liew-a (FY, Glasgow Biomedical Research Centre, United Kingdom), док су WT мишеви уступљени са Института за медицинска истраживања Војномедицинске Академије (ВМА) у Београду. Све животиње одгајане су под стандардним условима у виваријумима Центра за молекулску медицину и истраживање матичних ћелија Факултета медицинских наука Универзитета у Крагујевцу.

3.1.1. Поступак добијања knock-out мишева

Knock-out мишеви поседују један или више нефункционалних гена. Они представљају идеалан анимални модел за проучавање гена чија функционалност још увек није довољно разјашњена или је сасвим непозната. Методологија стварања knock-out мишева се заснива на уношењу путем вектора страног, нефункционалног, хомологичног гена у ембрионалне матичне ћелије са циљем хомологе рекомбинације и замене функционалног гена нефункционалним. У току хомологе рекомбинације долази до замене гена између пара хомологичних секвенци два молекула ДНК које имају сличне или идентичне нуклеотиде (189-190).

У даљем поступку селекционишу се само ћелије у којима се одиграла жељена рекомбинација. Вектор садржи и два додатна гена за контролу рекомбинације: Neo ген, носилац резистенције на неомицин и TK ген, ген за вирусну тимидин киназу (191-192). Вектор се убацује у културу ћелија гајених у медијуму који садржи неомицин, као и ganciklovir или FIAU (енгл. *1-(29-deoxy-29-fluoro-1-β-D-arabinofuranosyl)-5-iodo-uracil*) који се под утицајем тимидин киназе метаболишу у токсични продукт. Neo ген се увек уграђује у геном ћелије, док се TK ген исказује само када се не догоди хомолога

рекомбинација. Ћелије резистентне на неомицин, а са активним ТК геном биће уништене помоћу ganciklovir-а или FIAU. Међутим, преживеће све ћелије у којима се одиграла хомолога рекомбинација јер ће бити резистентне и на неомицин и на ganciklovir или FIAU (191-192).

3.1.2. BALB/c мишеви са циљаном делецијом гена за ST2

Хомозиготни ST2^{-/-} мишеви дизајнирани су у лабораторији проф. др Мекензија (*Medical Research Council Laboratory of Molecular Biology, Cambridge, United Kingdom*) векторским искључењем T1/ST2 гена. Вектор је тако конструисан да унесе ген одговоран за резистентност на неомицин између дефинисаних места: XbaI на четвртом и BamHI на петом егзону T1/ST2 гена, и на тај начин уклони већи део четвртог и петог егзона. Вектор има 5,1 kb (кило-базних) парова који обезбеђују 5' хомологију и 2 kb пара који обезбеђују 3' хомологију са ендогеним T1/ST2 геном. Хомологи крајеви направљени су PCR техником (енгл. Polymerase Chain Reaction), коришћењем *Pfu turbo* полимеразе (Stratagene). Хомологи 5' крај инсертованог гена добијен је помоћу нуклеотида: 5'-AGTGCATC-TAGAGATACTGATGAGGCACC и 5'-CTTCTTTCTAGATTATTCAAGTTGGGGCTAT-TAAAAGAAGCC, а хомологни 3' крај помоћу нуклеотида: 5'-CCACCGGATCCT-TCACAGTTGAAGGTAAGCTCTTGGCTTCAACAAGGG и 5'-GGAAGGAAAAAAGC-GGCCGCGATCTCGCTCCACAGAGATGAGGAACGGCC. Вектор је линеаризован и инсертован у E14.1 ембрионалне матичне ћелије (Alberts et al., 2007). Од 1600 G418-резистентних клонова потврђених *Southern* анализом помоћу пробе А, свега 5 је имало коректно инсертован ген. Проба А је направљена PCR техником, помоћу прајмера: 5'-TACGTAACCTCCCA-TGTGCAGTCCTTGCTGCC и 5'-GTCACATCACAGGCATGAGGG. Хибридизацијом са пробом за секвенцу резистентну на неомицин потврђена је величина инсертованог сегмента као и присуство само једне инсерције. Затим су, у циљу стварања химера, две од третираних ембрионалних матичних ћелија убризгане у 3,5 дана старе бластоците добијене из BALB/c мишева. Овако добијени мишеви укрштани су са BALB/c мишевима и генотип ембрионалних матичних ћелија је преношен на потомство.

Хомозиготи за нефункционалан T1/ST2 ген добијени су у наредним генерацијама инцестним спаривањем хетерозигота.

У овако добијеним ST2^{-/-} мишевима није детектована разлика у броју ћелија крви у односу на ST2^{+/+} мишеве. Уз то, анализирани су и субпопулације лимфоцита у тимусу, слезини и лимфним чворовима, и показано је да је нема разлике у укупном броју лимфоцита, као и у односу CD4⁺/CD8⁺ ћелија код ST2^{-/-} и код ST2^{+/+} мишева (193).

3.2. Индукција експерименталних периапексних лезија

Периапексне лезије изазиване су излагањем зубне пулпе мандибуларних молара мишева деловању микроорганизама усне дупље. Мишеви су анестезирани интраперитонеалним убризгавањем следеће комбинације анестетика: кетаминхидрохлорид (енгл. *ketaminhydrochlorid*; Richter Pharma AG, Wels, Austria; 60 mg/kg телесне тежине) и ксилазин (енгл. *xylozine*; Lloyd Inc, USA; 10 mg/kg телесне тежине) растворени у стерилном PBS-у (енгл. *phosphate-buffered saline*), при чему је укупан волумен ињекције износио 100 μ l. Након анестезирања, мишеви су фиксирани на постоље за интервенције, а затим је зубна пулпа мандибуларног првог и другог молара отворена уз помоћ техничког микромотора (W&H Dentalwer, Bürmoos, Austria) са 1/4-ским округлим денталним карбидним сврдлом. Величина експозиције била је пропорционална дијаметру радног дела сврдла. Да је канал отворен проверено је Кер иглом величине 8. Са циљем убрзавања настанка лезија мишеви су добијали перорално 10%-ни раствор глукозе (Zorka Pharma, Šabac, Serbia) прве две недеље након индукције у периоду од 14h до 9h.

3.3. Апликација IL-33

У експериментима у којима смо испитивали утицај примене IL-33 на развој периапексних лезија користили смо мишји рекомбинантни IL-33 (R&D Systems, Minneapolis, MN, USA; 1 μ g/ињекцији) ресуспендован у PBS-у са 1% BSA (енгл. *bovine serum albumin*; Sigma, USA), при чему је укупан волумен ињекције износио 100 μ l.

Групи WT мишева на BALB/c подлози, изабраној насумичним избором, након индукције лезија интраперитонеално је убризгаван IL-33 у четири термина: трећег, шестог, деветог и дванаестог дана експеримента. Животиње су жртвоване 14.-ог дана експеримента.

3.4. Патохистолошка анализа експерименталних периапексних лезија

Мишеви су жртвовани у атмосфери засићеној диетилетром (BETA НЕМ, Београд) 14.-ог и 28.-ог дана експеримента, након чега су им изоловане мандибуле. Маказицама је уклоњено околно меко ткиво и направљен пресек између доњих централних секутића, тако да се добију хеми-мандибуле. Лево хеми-мандибуле фиксиране су у 4%-тни формалдехид у трајању од 24 часа. Након тога, ткиво је испрано текућом водом, потопљено у декалцинат (3%-тна мравља киселина) и остављено у циљу деминерализације кости. Након 24 часа ткиво је извађено из декалцината, испрано текућом водом и укалупљено у парафин. Лонгитудинални пресеци дебљине 4 μm добијени су коришћењем микротоме. Од сваког миша обојен је сваки четврти пресек хематоксилин-еозин (hematoxylin-eosin, H&E) методом. Пресеци који обухватају круницу и дистални корен мандибуларног првог молара и истовремено пролазе кроз апикални форамен изабрани су за патохистолошку и хистоморфометријску анализу периапексних лезија.

3.4.1. Бојење хематоксилином и еозином (H&E)

Уследило је бојење парафинских ткивних пресека методом хематоксилин-еозин. На почетку су плочице са ткивним пресецима загрејане у термостату на температури од 58°C у трајању од 60 минута. Након тога уследила је депарафинизација потапањем ткивних исечака у ксилол 2 пута по 10 минута. Рехидратација је постигнута потапањем ткивних исечака у серију опадајућих концентрација алкохола и то следећим редом: 10 минута у апсолутном алкохолу, 10 минута у 96%-тном алкохолу, затим 1 минут у 86%-тном алкохолу, након чега су исечци испирани 5 минута у дестилованој води. Након испирања плочице са ткивним исечцима потопљене су 4 минута у Mayer-ов хематоксилин (Merck). Потом су ткивни исечци испирани 1 минут у текућој води и најзад су бојени алкохолним

еозином (Merck) у трајању од 3 минута. Након бојења уследила је дехидратација исечака како би се у њима уклонила вода. Другим речима, исечци су потапани у серију растућих концентрација алкохола: најпре 1 минут у 86%-тном алкохолу, затим 10 минута у 96%-тном алкохолу и на крају 10 минута у апсолутном алкохолу. Након бојења и дехидратације уследио је поступак просветљавања када су исечци потпљени 10 минута у мешавину ксилола и алкохола у односу 1:1, а затим два пута по 10 минута само у ксилолу. На крају смо на ткивне исечке наносили Канада балзам (Canada balsam, Centrohem, Србија) и прекрили их покровним стаклима. Препарати су анализирани под светлосним микроскопом након 24-часовног сушења.

3.4.2. Хистоморфометријска анализа хистолошких промена

Хистоморфометријска анализа периапекног региона обухвата следеће параметре: дебљину периодонталног лигамента, ресорпцију алвеоларне кости у периапекном региону лезија и интензитет периапексног инфламаторног инфилтратата.

Дебљина периодонталног лигамента и ресорпција алвеоларне кости анализирана је коришћењем програма Autodesk AutoCAD 2010. Препарате смо, након бојења хематоксилин-еозином, посматрали светлосним микроскопом (Olympus BX51, Japan; увећање 100x) и фотографисали дигиталним апаратом водећи рачуна да обухватимо предео првог мандибуларног молара. Поље које обухвата простор периодонталног лигамента, тј. простор разграђене алвеоларне кости у периапексном региону обележили смо у Paint-у (Слика 1.A), након чега смо фотографије пребацили у екстензију Autodesk AutoCAD 2010.dxf file коришћењем програма Img2 CAD. Пре приступања мерењу периапексног региона одредили смо вредност референтне линије у програму Autodesk AutoCAD 2010 (Scale=1.0000). Затим смо новокреиране dxf фајлове отворили у AutoCAD-у (Слика 1.B) и коришћењем опције „*polyline*” означили периапексне регионе (Слика 1.C). Помоћу опције „*Hatch*“ региони су маркирани, а селекцијом графираних региона одређена је њихова вредност (Слика 1.D). Резултате смо претворили у μm^2 множењем односа „*polyline*” регион/референтна линија са квадратом праве вредности референтне линије (Scale=100 μm).




Схема 11. Семи-квантитативни метод за одређивање површине периапексног региона. (A) Обележавање периапексног региона у програму Paint; (B-D) Метод рада у програму Autodesk AutoCAD 2010. (*Velickovic et al. Ser J Exp Clin Res 2013; 14: 71-76.*)

На основу добијених резултата ми смо осмислили и публиковали (194) критеријуме за градирање експерименталних периапексних лезија код мишева. Ново-дизајнирани градациони критеријуми представљају значајну предност у односу на до сада описане дескриптивне методе (блага, јака и екстензивна деструкција алвеоларне кости у периапексном региону) (195-196), јер искључују субјективност, редукују могућност прављења грешки и олакшавају нумеричку презентацију података. Статистичком анализом одређени су квантили 25% и 75% и медијана 50% од података из свих експерименталних група што је омогућило градацију периапексних лезија, и то на следећи наћин:

Градус 0 – *Нормална хистологија*. Простор здравог периодонталног лигамента;

Градус 1 – *Блага ресорпција периапексне алвеоларне кости*. Периапексни регион заузима мање од 25% просечне вредности периапексних лезија;

Градус 2 - *Умерена ресорпција периапексне алвеоларне кости*. Периапексни регион заузима 25%-50% просечне вредности периапексних лезија;

Градус 3 - *Јака ресорпција периапексне алвеоларне кости*. Периапексни регион заузима 50%-75% просечне вредности периапексних лезија;

Градус 4 - *Екстензивна ресорпција периапексне алвеоларне кости*. Периапексни регион заузима више од 75% просечне вредности периапексних лезија.

Интензитет периапексног инфламаторног инфилтрата одредили смо коришћењем светлосног микроскопа Nikon Eclipse 50i и припадајућег програма NIS Elements D, Version 2.30. Репрезентативне пресеке посматрали смо на увеличању 600x, при чему смо периапексни регион поделили виртуелном мрежом у поља димензија 10 x 10 μm . У сваком од ових поља одредили смо број инфламаторних ћелија (неутрофилних гранулоцита, макрофага и лимфоцита) за сваки пресек појединачно. Затим смо израчунали просечан број појединих ћелијских типова по mm^2 периапексних лезија.

3.5. Изолација мононуклеарних ћелија из експерименталних периапексних лезија и цервикалних лимфних чворова

Четрнаестог и двадесет осмог дана од отварања пулпе мандибуларних молара мишеви су жртвовани у атмосфери засићеној диетилетром (BETA NEM, Београд), након чега су им изоловане десне хеми-мандибуле и цервикални лимфни чворови.

Са хеми-мандибула смо маказицама уклонили околно меко ткиво, а затим смо пажљиво под хируршким микроскопом уз помоћ скалпела и кирете изоловали периапексно ткиво које окружује коренове првог и другог мандибуларног молара са околном кости у блоку. Изоловане блокове кости пребацили смо у епрувете од 50 ml уз додавање 5 ml медијума за дигестију који садржи 1 mg/ml колагеназе типа IV (енгл. *collagenase type IV*; Life Technologies, Carlsbad, United States), 100 μl говеђег феталног

серума (енгл. *fetal bovine serum*, FBS; Sigma-Aldrich, USA) и 25 μ l EDTA (енгл. *ethylenediaminetetraacetic acid*; Sigma-Aldrich, USA) и третирали их 60 минута на 37°C. Издвојене периапексне ћелије заједно са блоковима кости пребацили смо у епрувете од 10 ml и центрифугирали на 1500 rpm 10 минута, након чега смо одлили супернатант, талог ресуспендовали у 5 ml комплетног RPMI-1640 медијума (који садржи GlutaMax 1,25mM, HEPES и 10% FCS), добро извортексовали и пропустили кроз ћелијско сито (енгл. *cell strainer*, BD Pharmingen, USA). Раздвојене ћелије центрифугирали смо на 1500 rpm 10 минута, након чега смо одлили супернатант и талог ресуспендовали у 1 ml комплетног RPMI-1640 медијума.

Поступак изолације ћелија из цервикалних лимфних чворова извели смо на следећи начин: најпре смо клипом шприца хомогенизовали лимфне чворове и пропустили кроз ћелијско сито у епрувету од 10 ml уз додавање 4 ml медијума који садржи 10 % FBS-а. Овако раздвојене појединачне ћелије центрифугирали смо на 1500 rpm 5 минута. Затим смо одлили супернатант и талог ресуспендовали у 1 ml медијума са 10 % FBS-а.

3.6. Анализа пупулација мононуклеарних ћелија експерименталних периапексних лезија и дренажућих лимфних чвора проточном цитометријом

Применом проточне цитометрије одредили смо релативну, односно процентуалну заступљеност и апсолутан број мононуклеарних ћелија у периапексним лезијама и цервикалним лимфним чворовима WT и ST2^{-/-} мишева. Одређивали смо проценат и број различитих субпопулација Т лимфоцита, В лимфоцита, НК, НКТ ћелија, макрофага, дендритских и мијелоидних ћелија. Уз то, испитиван је и функционални фенотип Т лимфоцита. Анализа је рађена на свеже изолованим мононуклеарним ћелијама периапексних лезија и дренажућих лимфних чворова. Након изолације, приликом бројања ћелија, одређивана је вијабилност ћелија помоћу *trypan blue*-а под светлосним микроскопом и у свим експериментима вијабилност је износила између 90% и 95%.

3.6.1. Бојење мембранских маркера

У идентификацији мембранских маркера за фенотипизацију и одређивање функционалног фенотипа субпопулација моноклеарних ћелија периапексних лезија и дренажућих лимфних чворова примењена су анти-мишија моноклонска антитела различите специфичности (Табела 1).

Табела 1. Примарно коњугована моноклонска антитела за проточну цитометрију

Специфичност антитела	Обележивач	Клон	Изотип	Произвођач
CD3e	PE	145-2C11	IgG	eBioscience
CD4	PerCP- Cy™5.5	RM4-5	IgG2a, κ	eBioscience
CD4	FITC	RM4-5	IgG2a, κ	eBioscience
CD8a	FITC	53-6.7	IgG2a, κ	eBioscience
CD8a	APC	53-6.7	IgG2a, κ	BD Pharmingen
CD19	FITC	1D3	IgG2a, κ	BD Pharmingen
CD335 (NKp46)	PerCP- Cy™5.5	29A1.4	IgG2a, κ	BD Pharmingen
F4/80	FITC	BM8	IgG2a, κ	BioLegend
CD11c	PE	HL3	IgG1, λ2	BD Pharmingen
CD11b	PerCP- Cy™5.5	M1/70	IgG2b, κ	BD Pharmingen
CD183 (CXCR3)	PerCP- Cy™5.5	CXCR3-173	IgG	eBioscience
CD196 (CCR6)	APC	39-2L17	IgG	BioLegend

Процедура бојења површинских маркера изведена је на следећи начин: На 1×10^6 моноклеарних ћелија ресуспендованих у 50 μ l пуфера за бојење (енгл. *Staining buffer*; BD) додата је одговарајућа количина примарно коњугованих моноклонских антитела обележених различитим флуоресцентним бојама у следећим комбинацијама:

1. CD3e PE, CD4 FITC, CD8a APC
2. CD3e PE, CD183 (CXCR3) PerCP- Cy™5.5, CD196 (CCR6) APC
3. CD19 FITC, CD3e PE, CD335 (NKp46) PerCP- Cy™5.5
4. F4/80 FITC, CD11c PE, CD11b PerCP- Cy™5.5, CD8a APC
5. CD3e PE, CD183 (CXCR3) PerCP- Cy™5.5, CD196 (CCR6) APC, RANKL FITC

Мононуклеарне ћелије изоловане из периапексних лезија и цервикалних лимфних чворова су такође инкубирани и са одговарајућим изотипским контролама (Табела 2). Бојење изотипским контролама помаже да се разграничи специфично од неспецифично бојења. Сва антитела за површинско бојење, као и изотипске контроле, коришћена су у таквим концентрацијама да њихова финална разблажења у суспензији мононуклеара ($V \approx 80 \mu\text{l}$) буду 1:100. Затим је талог ћелија са антителима краткотрајно вортексован и онда је уследила инкубација са примарним антителима у мраку на температури од $+4^\circ\text{C}$ у трајању 20 минута. По истеку инкубације са примарно необележеним анти-RANKL антителом (goat anti-RANKL, sc-7628; Santa Cruz Biotechnology, USA) уследила је инкубација са секундарним антителом (donkey anti-goat IgG-B (biotin), sc-2042, Santa Cruz) у концентрацији 1:400 у мраку на температури од $+4^\circ\text{C}$ у трајању од 20 минута. Ћелије су затим "опране" додавањем 1,5ml хладног пуфера за бојење (енгл. Staining Buffer, BD) и центрифугиране 5 минута на 2000 rpm. Потом је одливен супренатант и талог ћелија је ресуспендован у 350 μl пуфера за бојење. Непосредно након процедуре бојења ћелије су анализирани на проточном цитометру FACSCalibur (BD) помоћу CELLQUEST софтвера (BD). За цитометријску анализу коришћен је регион (енгл. Gate) мононуклеарних ћелија у FSC/SSC плоту. Регистровано је најмање 10 000 догађаја у свакој цитометријској анализи. Подаци су анализирани помоћу CELLQUEST софтвера (BD) и Flowing 2.5 софтвера (Informer Technologies).

Табела 2. Изотипске контроле

Назив антитела	Обележивач	Клон	Изотип	Произвођач
Hamster Isotype Control	PE	B81-3	IgG2a, κ	BD Pharmingen
Rat Isotype Control	FITC	R35-95	IgG2a, κ	BD Pharmingen
Rat Isotype Control	APC	R35-95	IgG2a, κ	BD Pharmingen
Rat Isotype Control	PerCP-Cy TM 5.5	R35-95	IgG2a, κ	BD Pharmingen
Rat Isotype Control	FITC	B39-4	IgG1 λ	BD Pharmingen

Табела 3. Карактеристике флуоресцентних обележивача

назив флуорохрома	ексцитациона таласна дужина	емисиона таласна дужина	напомена
PE (Phicoerythrin)	488nm	575nm	жути емитер
FITC (Fluorescein isothiocyanate)	495nm	520nm	зелени емитер
APC (Allophycocyanin)	650nm	660nm	црвени емитер
PerCP-Cy TM 5.5	488nm	695nm	црвени емитер

3.6.2. Интрацелуларно бојење цитокина

Бојење интрацелуларних цитокина изведено је по BD Cytotfix/CytopermTM методи. Литературни подаци упућују да се за добијање ћелија које продукују цитокине користе различите *in vitro* методе (197-204). Углавном се користе различити поликлонски активатори за индукцију и карактеризацију цитокин/хемокин-продукујућих ћелија. У ове активаторе спадају: конканавалин А (Con-A), фитохемаглутинин, стафилококни ентеротоксин β, липополисахарид (LPS), моноклонска антитела специфична за TCR/CD3

комплекс (са или без антитела на костимулаторне рецепторе, као што је CD28) и естри форбола са калцијум јонофором (енгл. *phorbol esters plus calcium ionophore*).

У овом истраживању ћелије су стимулисане са форбол миристат ацетат-ом (енгл. Phorbol 12-myristate 13-acetate, PMA; Sigma) и јономицин-ом (енгл. Ionomycin; Sigma). Ово су веома моћни активатори који покрећу активност протеин киназе C (енгл. protein kinase C, PKC) и инфлукс јона калцијума у ћелију, што индукује експресију цитокина у ћелији претходно активираној физиолошким стимулусима (Pala et al., 2000). Инкубациони период од 4-6 часова је адекватан за индукцију већине цитокина. Дуже инкубације карактерише интензивнији цитопатогени ефекат поменутих активатора.

Препоручује се да се током *in vitro* стимулације ћелија користе инхибитори интрацелуларног транспорта протеина. BD GolgyStop™ (садржи моненсин) и BD GolgyPlug™ (садржи брефелдин А) су инхибитори које препоручује BD Cytotfix/Cytoperm™ протокол. Поменути инхибитори блокирају интрацелуларни транспорт што резултира акумулацијом већине цитокина у ендоплазматском ретикулуму или Голџи комплексу. Ово повећава могућност детекције ћелија које продукују цитокине. Како и моненсин и брефелдин А имају дозно и временски зависан цитотоксични ефекат, излагање ћелија овим агенсима мора бити ограничено. Инкубације са поменутих инхибиторима дуже од 12 часова су токсичне за ћелије.

Управо зато, ради повећања могућности детекције ћелија које продукују цитокине користили смо BD GolgyStop™ и BD GolgyPlug™ према BD Cytotfix/Cytoperm™ протоколу.

3.6.2.1. Стимулација ћелија

Једноћелијске суспензије периапексних лезија и цервикалних лимфних чворова (1×10^6 /ml) суспендовали смо у комплетном медијуму и инкубирали на 37°C у присуству 5% CO₂. У суспензију су додати форбол миристат ацетат (енгл. *Phorbol 12-myristate 13-acetate*, PMA; Sigma; 50 ng/ml) и јонофор (Ionomycin, Sigma; 500 ng/ml). Након два сата инкубације додат је BD GolgyStop™ (0,7 µl/ml), што блокира секрецију цитокина и повећава њихову интрацелуларну акумулацију. После шест сати инкубације, два сата само са активаторима, а следећа четири сата са активаторима и инхибиторима транспорта,

ћелије су опране и ресуспендоване у комплетном медијуму, а потом пребачене у пластичне епрувете (FALCON round-bottom test tubes, BD) за имунофлуоресцентно бојење. Током бојења и чувања, ћелије смо држали на температури +4°C, у мраку.

3.6.2.2. Бојење површинских антигена

Епитопи површинских маркера могу бити оштећени фиксацијом и пермеабилитацијом, па је површинско бојење увек боље обавити пре фиксације ћелија. Тако је на 1×10^6 ћелија ресуспендованих у 50 μ l пуфера за бојење (енгл. Staining Buffer; BD) додата одговарајућа количина примарно коњугованих моноклонских антитела специфичних за површинске антигене различитих субпопулација мононуклеара (Табела 1). Да би одвојили специфично од неспецифичног бојења ћелије смо инкубирали и са одговарајућим изотипским контролама (Табела 2). Сва антитела за површинско бојење, као и изотипске контроле, коришћена су у таквим концентрацијама да њихова финална разблажења, у суспензији мононуклеара ($V \approx 80 \mu$ l), буду 1:100. Ћелије су инкубиране 30 минута на температури +4°C, у мраку.

3.6.2.3. Фиксација ћелија и пермеабилитација ћелијске мембране

Након инкубације са примарно коњугованим антителима, мононуклеари су опрани два пута у пуферу за бојење (1ml/епрувети) и центрифугирали 5 минута на 1500 rpm. Ћелијски талог смо ресуспендовали у 250 μ l Cytofix/CytoPerm™ раствора (BD Pharmingen) и инкубирали 20 минута на температури +4°C. Затим смо ћелије опрале два пута у Perm/Wash™ пуферу (BD Pharmingen; 1ml/епрувети) и центрифугирали 5 минута на 1500 rpm.

3.6.2.4. Бојење цитокина у ћелији

Ћелијски талог смо ресуспендовали у 50 μ l Perm/Wash™ пуфера. Додали смо примарна моноклонска антитела специфична за цитокине: анти-TNF (APC anti-mouse TNF, IgG1; Clone MP6-XT22; BD Pharmingen), анти-IL-6 (PE anti-mouse IL-6, IgG1, κ ;

Clone MP5-20F3; eBioscience), анти-IFN gamma (APC anti-mouse IFN gamma, IgG1, κ; Clone XM61.2; BioLegend), анти-IL-17 (PE anti-mouse IL-17F, IgG1, κ; Clone 079-289; BD Pharmingen), анти-IL-4 (PerCP- CyTM5.5 anti-mouse IL-4, IgG1; Clone 11B11; BD Pharmingen) и анти-OPG (goat anti-OPG, sc-8468, Santa Cruz). Користили смо и одговарајуће изотипске контроле (Табела 2). Сва антитела коришћена су у таквим концентрацијама да њихова финална разблажења у суспензији моноклеара ($V \approx 80 \mu\text{l}$) буду 1:100. Ћелије смо инкубирали са примарним антителима 20 минута на $+4^\circ\text{C}$, у мраку. По истеку инкубације са примарно необележеним анти-OPG антителом уследила је инкубација са секундарним антителом (donkey anti-goat IgG-B (biotin), sc-2042, Santa Cruz) у концентрацији 1:400 у мраку на температури од $+4^\circ\text{C}$ у трајању од 20 минута. Ћелије смо затим опрала у Perm/WashTM пуферу (1ml/епрувети; 1500 rpm 5 минута). Ћелијски талог ресуспендовали смо у 350 μl пуфера за бојење и анализирали на проточном цитометру. За цитометријску анализу коришћен је регион (енгл. Gate) моноклеарних ћелија у FSC/SSC плоту. Регистровано је најмање 10 000 догађаја у свакој цитометријској анализи. Подаци су анализирани помоћу CELLQUEST софтвера (BD) и Flowing 2.5 софтвера (Informer Technologies).

3.6.3. Интрацелуларно бојење транскрипционог фактора Foxp3

Први корак у овој процедури је површинско бојење CD4 маркера: на 1×10^6 моноклеара ресуспендованих у 50 μl пуфера за бојење (енгл. *Staining Buffer*, BD Pharmingen) додата је одговарајућа количину FITC-анти-CD4 антитела у таквој концентрацији да његово финално разблажење буде 1:100. Ћелије су инкубирани 20 минута у мраку на температури од $+4^\circ\text{C}$ са поменути антителом, а такође и са одговарајућом изотипском контролом. Након инкубације, ћелије су опране два пута у пуферу за бојење (1ml/епрувети; 1500 rpm 5 минута), а ћелијски талог је ресуспендован у 2ml хладног пуфера за фиксацију (енгл. *mouse Foxp3 Fixation Buffer*, BD Pharmingen) и инкубиран 30 минута на $+4^\circ\text{C}$ у мраку. Затим су ћелије опране два пута у пуферу за пермеабилizацију (енгл. *mouse Foxp3 Permeabilization buffer*, BD Pharmingen), загрејаном до собне температуре (2ml/епрувети; 1500 rpm 5 минута). Након одливања супернатанта уследила је пермеабилizација ћелија у 2ml пуфера за пермеабилizацију, 30 минута у

мраку на температури 37°C. По завршеној инкубацији ћелије су опране у пуферу за бојење (2ml/епрувети; 1500 rpm 5 минута). На крају је уследила инкубација са коњугованим анти-мишијем Foxp3 антителима коњугованим са PE (IgG2b; Clone MF23; BD Pharmingen), које је претходно разблажено у пуферу за бојење тако да његово финално разблажење у суспензији ћелија буде 1:100. Након инкубације (20 минута у мраку на собној температури) ћелије су опране у пуферу за бојење (2ml/епрувети; 1500 rpm 5 минута). Ћелијски талог је ресуспендован у 350µl пуфера за бојење и анализиран на проточном цитометру. За цитометријску анализу коришћен је регион (енгл. Gate) мононуклеарних ћелија у FSC/SSC плоту. Регистровано је најмање 10 000 догађаја у свакој цитометријској анализи. Подаци су анализирани помоћу CELLQUEST софтвера (BD) и Flowing 2.5 софтвера (Informer Technologies).

3.7. Имунохистохемијска анализа експресије IL-33, ST2 и TRAP молекула у мишијем периапексном ткиву

Имунохистохемијом смо одређивали присуство IL-33- и ST2-позитивних ћелија у периодонталном лигаменту (n=6) и периапексним лезијама WT мишева (n=6), као и присуство TRAP-позитивних остеокласта у периапексним лезијама ST2^{-/-} и WT мишева (n=6/групи). Депарафинисани исечци периапексног ткива BALB/c мишева најпре су кувани 21 минут у цитратном пуферу (pH=6.0). Након тога, препарати су фиксирани су у хладном ацетону у трајању од 5 минута. На препарате је затим нанет блокатор хидроген пероксида (енгл. *Hydrogen Peroxide Block*) са циљем инактивације ендogene пероксидазе. Неспецифично везивање инхибирано је третирањем препарата блокатором протеина (енгл. *Protein Block*). Тако припремљени исечци периапексног ткива инкубирани су са примарним антителима: зечјим анти-IL-33 антителима (енгл. *rabbit anti-IL-33 antibody*; sc-98660, Santa Cruz Biotechnology, USA; разблажење 1:100), зечјим анти-ST2 антителима (енгл. *rabbit anti-ST2 antibody*; PA5-20077, Thermo Scientific, USA; разблажење 1:500) и козјим анти-TRAP антителима (енгл. *goat anti-TRAP antibody*; sc-30833, Santa Cruz Biotechnology; разблажење 1:100). Препарати обележени анти-IL-33 и анти-ST2 антителима визуелизовани су коришћењем зечјег HRP/DAB детекционог кита за имунохистохемију

(енгл. *Expose Rb specific HRP/DAB detection IHC kit*; ab80437, Abcam, Cambridge, UK), док су препарати обележени анти-TRAP антителим након инкубације са биотинилизираним секундарним анти-козјим антителим (енгл. *biotin conjugated secondary anti-goat antibody*; sc-2042, Santa Cruz; разблажење 1:100) визуелизовани коришћењем зечјег HRP/DAB детекционог кита за имунохистохемију (Abcam).

Препарате смо посматрали користећи светлосни микроскоп (Olympus BX51, Japan). Сматрали смо да су позитивне оне ћелије које су биле браон боје, односно то су биле ћелије за које смо сматрали да експримирају IL-33, ST2 или TRAP молекул. Просечан број IL-33- и ST2-позитивних ћелија по mm^2 периапекног ткива одредили смо након бројања ћелија у 5 различитих пресека по узорку и одређивања површина ових пресека коришћењем програма Image J 1.36 (National Institutes of Health, Bethesda, MD, USA). Просечан број TRAP-позитивних остеокласта у периапексним лезијама на увељичању X400 (енгл. *TRAP-positive cells per high-power field*, TRAP⁺ osteoclasts/hpf) одредили смо након бројања ћелија у 5 различитих поља по узорку.

3.8. Имунохистохемијска анализа експресије IL-33 и ST2 молекула у хуманом периапексном ткиву

Материјал за анализу добијен је од 36 болесника, оба пола, старости 19-64 година, са клиничком и радиографском дијагнозом хроничне периапексне лезије. Изабрани болесници нису имали системско обољење које би могло имати утицаја на развој периапексне лезије, нити су у последњих месец дана примали антибиотску терапију. Ткиво је добијено прилоком екстракције зуба (n=15) или апикотомије (n=21). Екстракција зуба била је индикована у случају пародонтопатије, финансијских ограничења и недостатка мотивације пацијената за хируршки третман.

Контролу су чинили узорци периодонталних лигамената добијени од 10 болесника, оба пола, старости 18-25 година. Ткиво за анализу изоловано је скалпелом са средње трећине корена здравих сталних премолара екстрахованих из ортодонтских разлога.

Ткиво је одмах постављено у транспортни медијум који се састојао од RPMI-1640 медијума (Sigma, Munich, Germany), антибиотика (60 $\mu\text{g/ml}$ gentamycin-a; ICN, Costa Mesa,

CA, USA; 100U/ml *penicillin-a*, и 0.1 mg/ml *streptomycin-a*; Galenika, Beograd, Srbija) и антифунгицида (100µg/ml *amphotericin-a*; Sigma) и смрзнуто у течном азоту на температури -70°C. Криоисечци дебљине 5 µm добијени су коришћењем микротома.

Имунохистохемијском анализом одређивали смо присуство IL-33- и ST2-позитивних ћелија у хуманом периапексном ткиву (периапексном гранулому (n=20), радикалној цисти (n=16) и периодонталном лигаменту (n=10)). Препарати су најпре фиксирани у хладном ацетону у трајању од 5 минута. На препарате је затим нанет блокатор хидроген пероксида (енгл. *Hydrogen Peroxide Block*) са циљем инактивације ендogene пероксидазе. Неспецифично везивање инхибирано је третирањем препарата блокатором протеина (енгл. *Protein Block*). Тако припремљени исечци периапексног ткива инкубирани су са примарним антителима: биотинилизираним анти-хуманим-IL-33 (енгл. *biotinylated anti-IL-33 antibody*; ab54384, Abcam, Cambridge, UK; разблажење 1:100) и зечјим анти-ST2 антителом (енгл. *rabbit anti-ST2 antibody*; PA5-20077, Thermo Scientific, USA; разблажење 1:500). Препарати обележени биотинилизираним анти-IL-33 антителом третирани су стрептавидин пероксидазом (енгл. *streptavidin peroxidase*), док су препарати у којима смо испитивали експресију ST2 молекула инкубирани у присуству козјег анти-зечјег HRP коњугата (енгл. *goat anti-rabbit HRP conjugate*). Реакција је визуелизована коришћењем DAB супстрата (енгл. *3,3-Diaminobenzidine, DAB*) и хематоксилина.

Негативне контроле чинили су препарати периапексног ткива у којима су примарна антитела преинкубирана са блокирајућим пептидима (human IL-33 protein fragment, ab82840, Abcam, UK и ST2 synthetic peptide, PEP-0195, Thermo Scientific) или изостављена и замењена одговарајућим изотипским контролама (mouse IgG1 biotin isotype control, ab37358, Abcam и rabbit IgG, ab27472). Позитивну контролу чинили су препарати здраве хумане коже у којима је имунохистохемијски испитана експресија IL-33 и ST2 молекула.

Препарате смо посматрали користећи светлосни микроскоп (Carl Zeiss Axioskop 40, Jena, Germany). Репрезентативне пресеке фотографисали смо дигиталним апаратом (Canon PC 1089, USA). Просечан број IL-33- и ST2-позитивних ћелија по mm² периапексног ткива израчунали смо уз помоћ програма Image J 1.36.

3.9. Имунофлуоресцентна анализа ко-експресије IL-33 и ST2 молекула у хуманим периапексним лезијама

Двоструким имунофлуоресцентним бојењем испитали смо које ћелије у хуманим периапексним лезијама (периапексним грануломима и радикалним цистама) ко-експримирају IL-33 и ST2 рецептор. Хумане криоисечке загрејали смо краткотрајним стајањем на собној температури, а затим их фиксирали потапањем у хладном ацетону у трајању од 7 минута. Након екстензивног испирања препарата у PBS-у (енгл. *phosphate buffered saline*), неспецифично везивање блокирано је третирањем препарата PBS-ом који садржи 1% говеђег серумског албумина (енгл. *bovine serum albumin*, BSA) у трајању од 30 минута. Тако припремљени исечци периапексних лезија најпре су инкубирани са зечјим анти-хуманим ST2 антителом (Thermo Scientific) у трајању од 90 минута, након чега је уследила инкубација препарата са: магарећим анти-зечјим антителом обележеним FITC-ом (енгл. *donkey anti-rabbit IgG H&L (FITC)*; ab98492, Abcam; разблажење 1:250) у трајању од 60 минута, биотинилизираним анти-хуманим-IL-33 антителом (Abcam) у трајању од 90 минута и стрептавидином обележеним PE-ом (енгл. *streptavidin PE*; разблажење 1:1000) у трајању од 60 минута. Покровна стакла поставили смо на микроскопске плочице користећи медијум за монтирање (енгл. *Mounting medium*) који садржи DAPI боју за бојење нуклеуса. Плочице смо посматрали на конфокалном микроскопу (ZEISS AXIOVERT Microscope, Germany) и чували на температури од +4°C.

3.10. Статистичка обрада података

Подаци су анализирани коришћењем статистичког програма SPSS верзија 13. Пре статистичке обраде података, прво смо испитали да ли добијене вредности имају нормалну расподелу (величина узорка одређује који ћемо тест користити за ту проверу). Уколико су вредности имале нормалну расподелу користили смо параметарски Student's-ов t тест, док у случају вредности које нису имале нормалну расподелу користили смо непараметарски Mann-Whitney-ев тест. Резултати експеримента су изражени као средња вредност \pm стандардна грешка (енгл. *Standard Error*, SE). За статистички значајну разлику у добијеним вредностима између група сматра се када је $p < 0.05$, док је статистички веома значајна разлика када је $p < 0.01$.

4. РЕЗУЛТАТИ

4.1. Делација ST2 гена значајно појачава оштећење алвеоларне кости и интензитет инфламаторног инфилтрата у периапексном региону

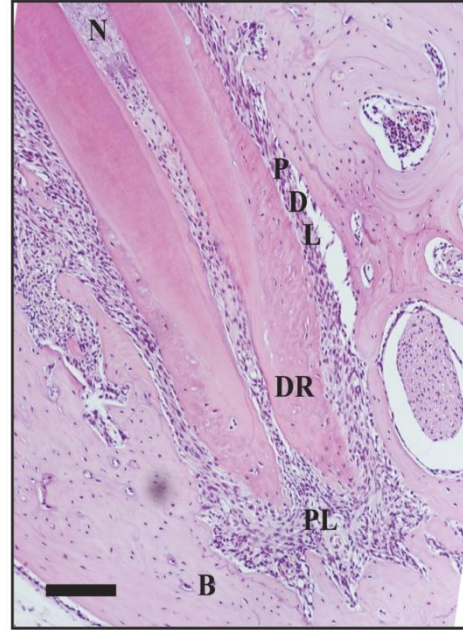
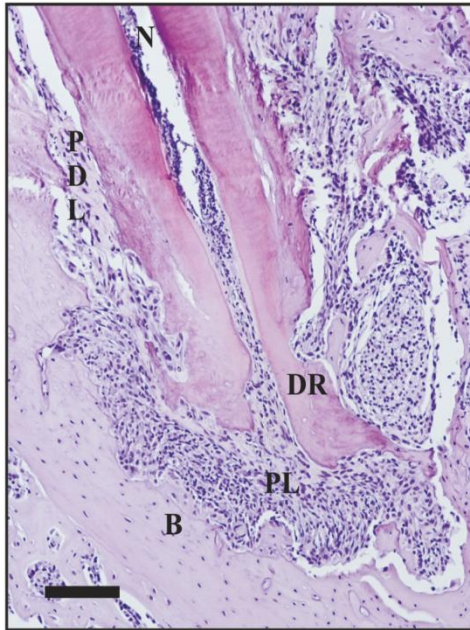
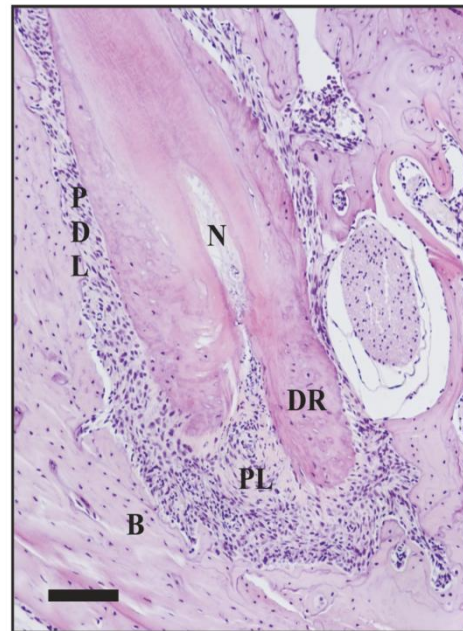
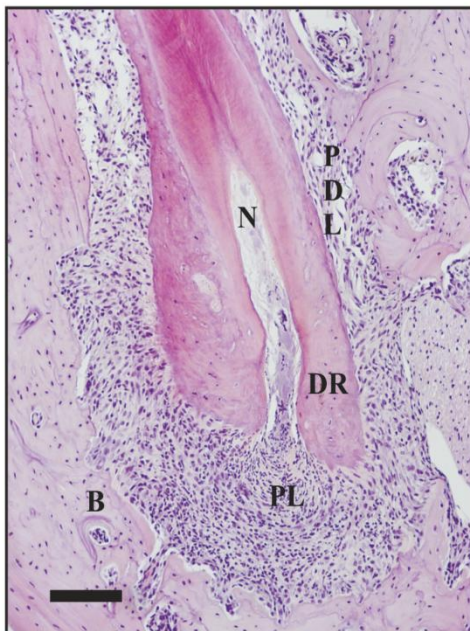
У до сада објављеној и нама доступној литератури, није позната улога T1/ST2 молекула у патогенези периапексних лезија. Да бисмо испитали да ли делација T1/ST2 молекула утиче на патогенезу апексног периодонтитиса користили смо инбредне мишеве BALB/c соја ("wild type", WT, ST2^{+/+}) и *knock-out* (ST2^{-/-}) мишеве на BALB/c подлози, добијене циљаном делацијом гена за ST2.

Свим ST2^{-/-} и ST2^{+/+} мишевима, који су претходно насумично сврстани у експерименталне групе, отворена је пулпа првог мандибуларног молара. Животиње су жртвоване 14.-ог и 28.-ог дана експеримента. У циљу процене степена периапексног оштећења алвеоларне кости најпре је урађена патохистолошка и хистоморфометријска анализа.

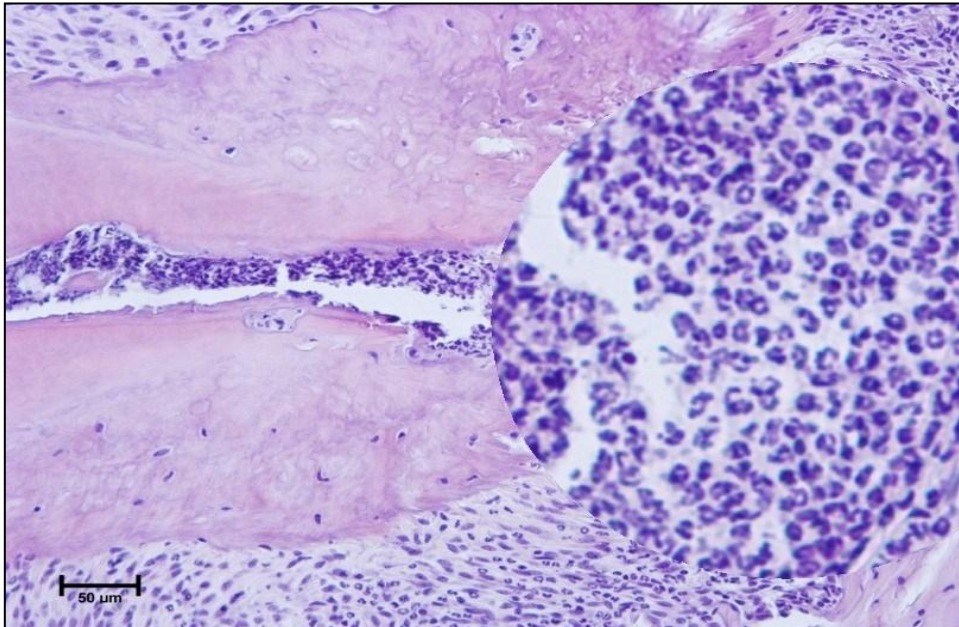
Некроза горње половине зубне пулпе мандибуларних првих молара уочена је код ST2^{-/-} мишева жртвованих 14. дана експеримента (Слика 1. А). У периодонталном простору били су присутни ретки мононуклеари и гранулоцитни инфилтрат. Бројни гранулоцити око самог врха корена зуба формирали су микроапсцес (Слика 2). Присуство вишеједарних остеокласта дуж руба алвеоларне кости указивало је на процес ресорпције кости (Слика 3).

Некроза целе зубне пулпе мандибуларних првих молара уочена је код ST2^{-/-} мишева жртвованих 28. дана експеримента (Слика 1. В). У периодонталном простору била је присутна инфилтрација мононуклеарних ћелија и гранулоцита (Слика 4). Периапексни инфламаторни инфилтрат био је праћен ресорпцијом алвеоларне кости. Демаркациона зона везивно-ткивних влакана на периферији периапексних лезија била је чест налаз (Слика 5).

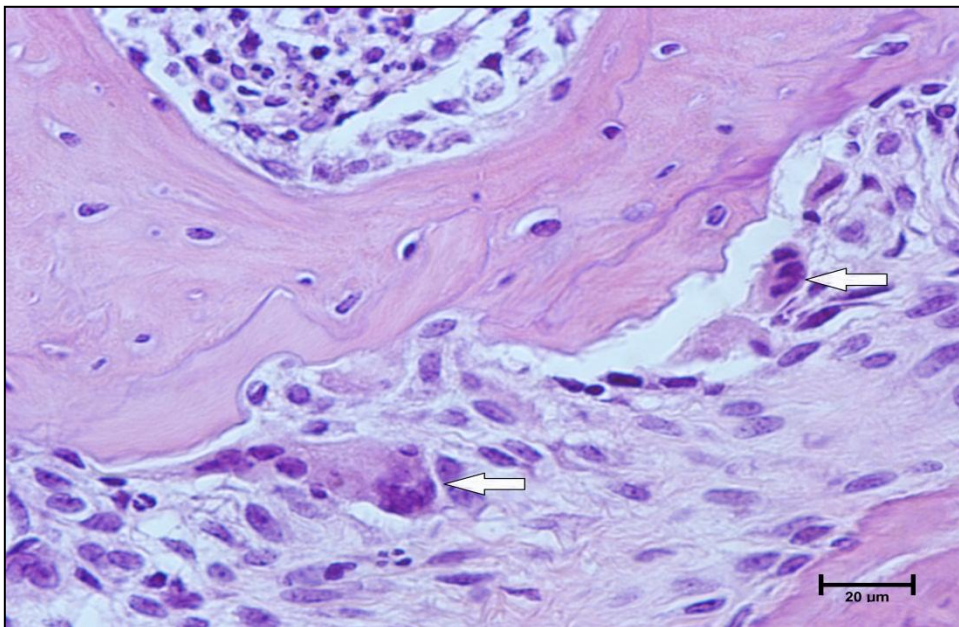
У периодонталном простору молара ST2^{+/+} мишева уочен је инфламаторни процес истог типа, али слабијег интензитета у односу на ST2^{-/-} мишеве у оба експериментална периода (Слика 1).

A**B**

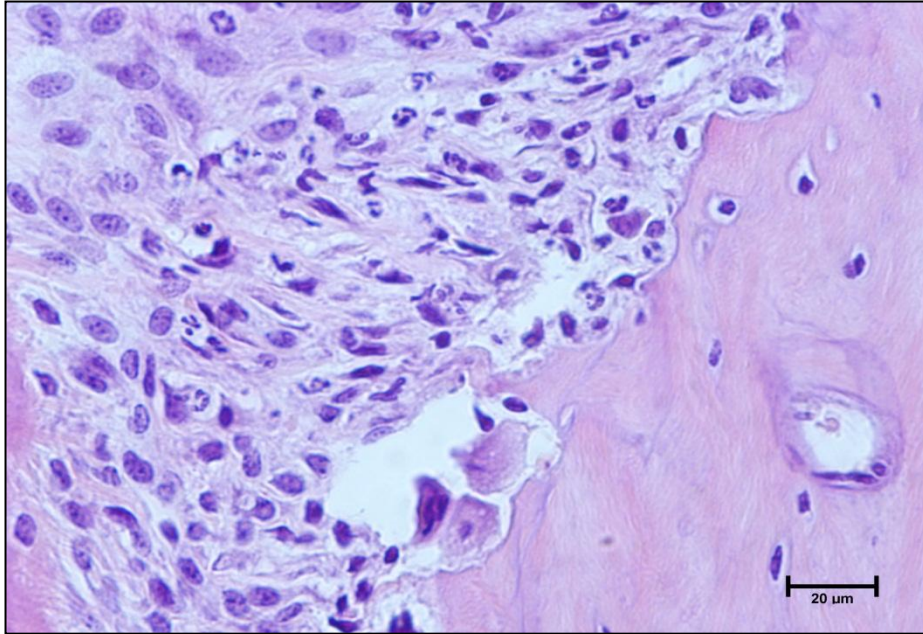
Слика 1. Репрезентативни исечци експерименталних периапексних лезија обојени стандардним патохистолошким бојењем (H&E). Лонгитудинални пресек дисталног корена мандибуларног првог молара $ST2^{-/-}$ (леви панел) и $ST2^{+/+}$ миша (десни панел) 14.-ог (A) и 28.-ог дана од отварања зубне пулпе (B). N – некроза зубне пулпе; DR - дистални корен (енгл. *distal root*, DR); PDL – периодонтални лигамент; PL – периапексна лезија; B – кост (енгл. *bone*, B); увећање 100X.



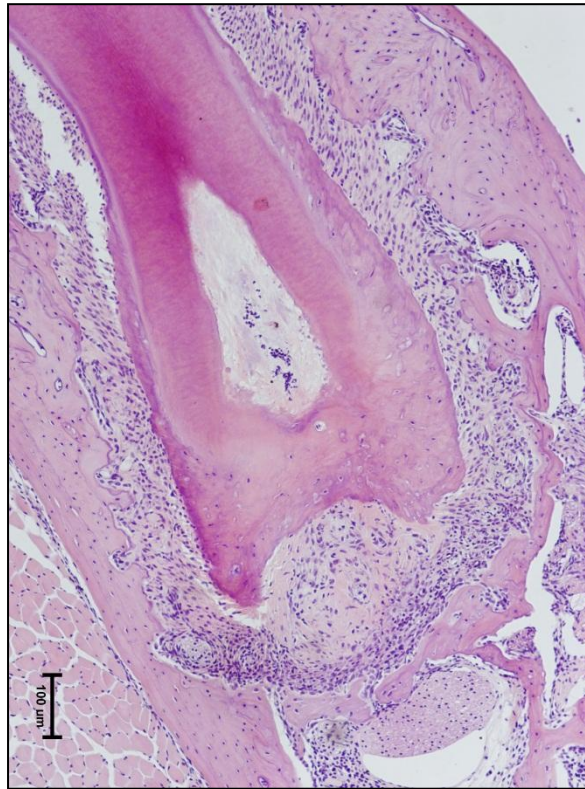
Слика 2. Јак гранулоцитни инфилтрат (микроапсцес) у периодонталном простору мандибуларног првог молара ST2^{-/-} миша 14. дана од отварања зубне пулпе. Н&Е, увећање лупом 400Х.



Слика 3. Вишеједарни остеокласти дуж руба алвеоларне кости ST2^{-/-} миша 14. дана од отварања зубне пулпе. Остеокласти су означени стрелицама; Н&Е, увећање 600Х.



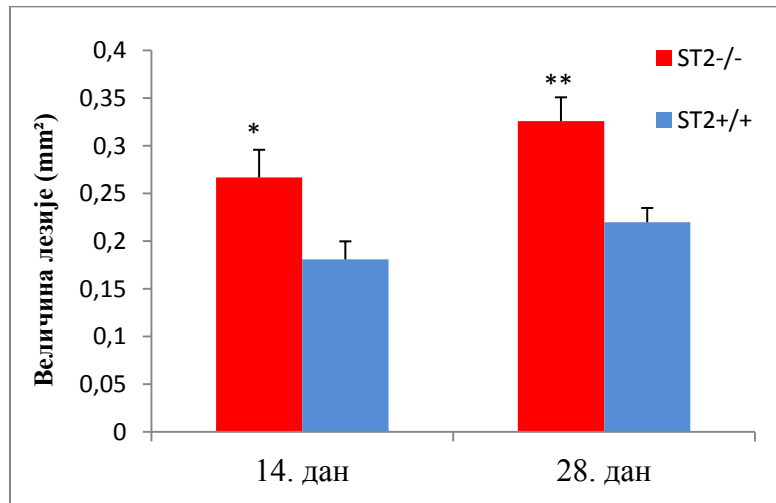
Слика 4. Мононуклеарно-гранулоцитни инфилтрат у периодонцијуму $ST2^{-/-}$ миша 28. дана од отварања зубне пулпе. Н&Е, увећање 600Х.



Слика 5. Демаркациона зона везивно-ткивних влакана на периферији периапексних лезија 28. дана експеримента. Н&Е, увећање 100Х.

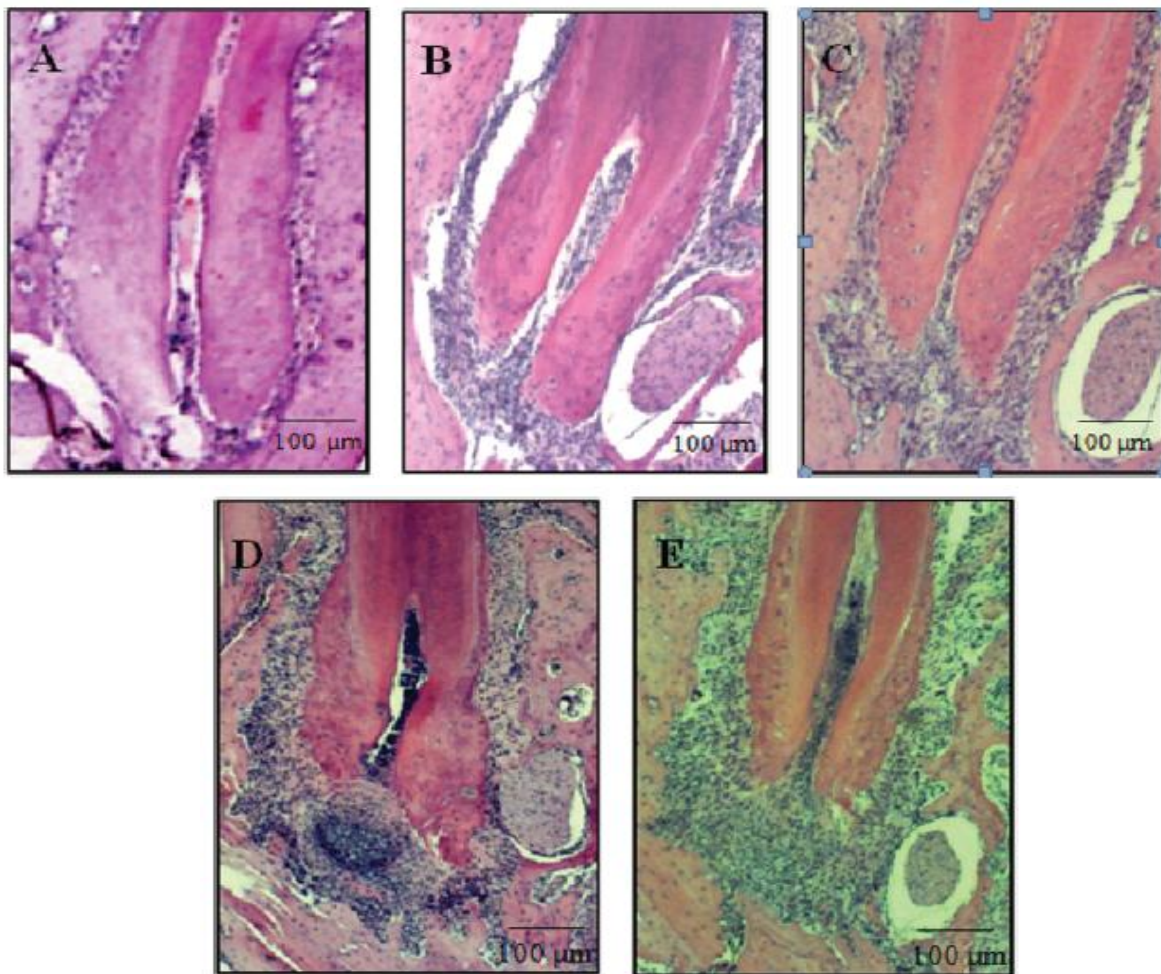
Резултати дескриптивне хистологије потврђени су и семи-квантитативном методом коришћењем програма Autodesk AutoCAD 2010 и софтвера NIS Elements D, верзија 2.30.

У поређењу са $ST2^{+/+}$ мишевима статистички значајно повећање обима ресорпције алвеоларне кости у периапексном региону $ST2^{-/-}$ животиња утврђено је 14. дана од отварања зубне пулпе мандибуларних првих молара ($p < 0.05$), док је 28. дана уочено статистички веома значајно повећање ресорпције у периапексу $ST2^{-/-}$ мишева ($p < 0.01$) (Графикон 1).



Графикон 1. Обим ресорпције алвеоларне кости у периапексном региону $ST2^{-/-}$ и $ST2^{+/+}$ мишева 14.-ог и 28.-ог дана од отварања зубне пулпе мандибуларних првих молара. Постоји статистички значајно већа ресорпција алвеоларне кости у периапексу $ST2^{-/-}$ мишева (црвени панели) у поређењу са $ST2^{+/+}$ мишевима (плави панели) 14. дана експеримента (средња вредност \pm SE; $p < 0.05$), док је 28. дана утврђена статистички веома значајно повећана ресорпција кости у периапексном региону $ST2^{-/-}$ мишева (средња вредност \pm SE; $p < 0.01$).

Морфометријска анализа дебљине периодонталног лигамента и обима ресорпције алвеоларне кости у периапексном региону лезија омогућила је градирање уочених промена на начин описан у поглављу Материјал и методе, при чему је простору периодонталног лигамента додељен градус 0 (Слика 6. А). Статистичка анализа података из експерименталних група омогућила је градирање периапексних лезија бројевима од 1 до 4 (Слика 6. В-Е).



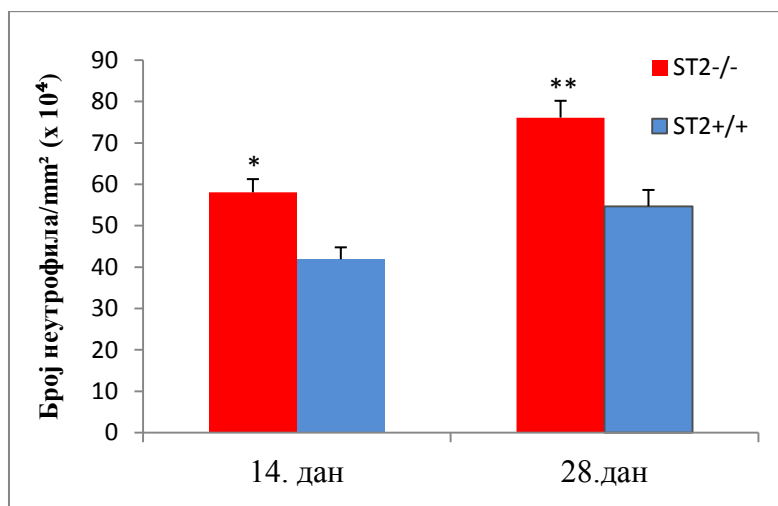
Слика 6. Репрезентативни исечци појединих градуса периапексног региона. А) градус 0; В) градус 1; С) градус 2; D) градус 3 и Е) градус 4. Н&Е, увећање 100X.

Градус 1 није био чест налаз. Био је присутан у свега 12,5% узорака. Најчешћи налази били су градус 2 и градус 3, и чинили су 62,5% свих узорака (Табела 4).

Градирање периапексних лезија	n	% узорака
Градус 1	2	12.5
Градус 2	5	31.25
Градус 3	5	31.25
Градус 4	4	25

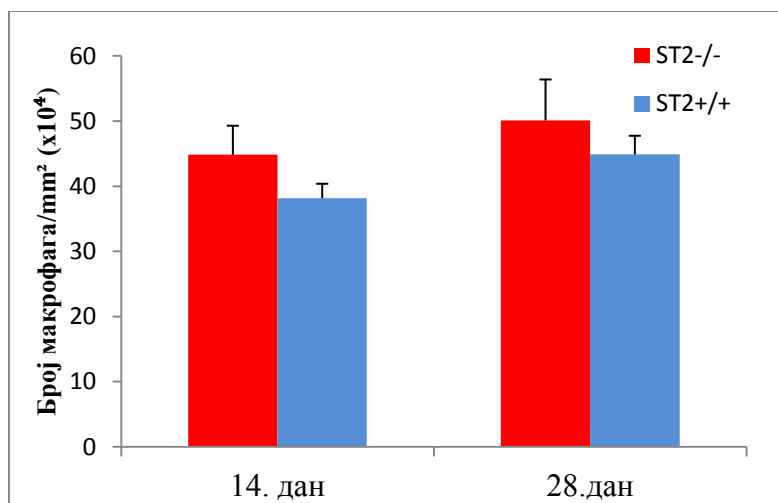
Табела 4. Преваленца појединих градуса експерименталних периапексних лезија.

Бројањем појединих типова инфламаторних ћелија (неутрофилних гранулоцита, макрофага и лимфоцита) по јединици површине (mm^2) периапексних лезија утврђен је статистички значајно већи број неутрофилних гранулоцита код $\text{ST2}^{-/-}$ мишева у поређењу са $\text{ST2}^{+/+}$ мишевима 14. дана од отварања зубне пулпе ($p < 0.05$), док је 28. дана уочено статистички веома значајно повећање број неутрофилних гранулоцита у периапексним лезијама $\text{ST2}^{-/-}$ животиња ($p < 0.01$) (Графикон 2).

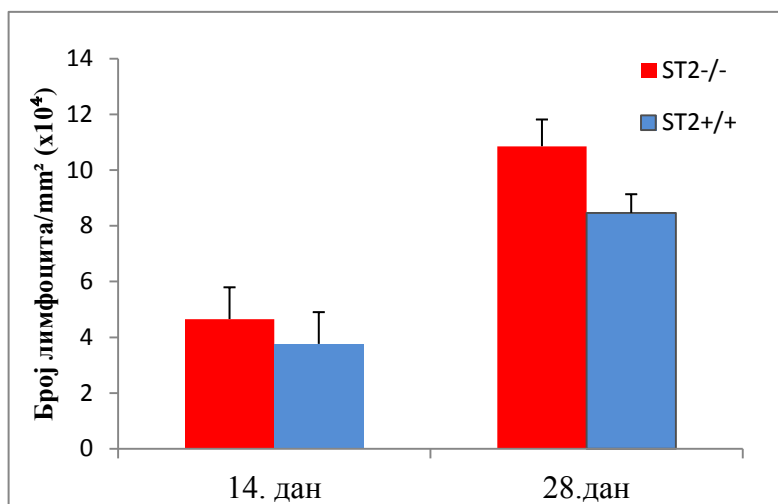


Графикон 2. Број неутрофилних гранулоцита по јединици површине (mm^2) периапексних лезија $\text{ST2}^{-/-}$ и WT мишева 14.-ог и 28.-ог дана од отварања зубне пулпе мандибуларних првих молара. Постоји статистички значајно већи број неутрофилних гранулоцита у периапексном региону $\text{ST2}^{-/-}$ мишева (црвени панели) у поређењу са WT мишевима (плавни панели) 14. дана експеримента (средња вредност \pm SE; $p < 0.05$), док је 28. дана уочен статистички веома значајно већи број неутрофила у периапексним лезијама $\text{ST2}^{-/-}$ мишева (средња вредност \pm SE; $p < 0.01$).

Иако су бројеви макрофага (Графикон 3), као и бројеви лимфоцита по јединици површине (mm^2) периапексних лезија били већи код $\text{ST2}^{-/-}$ мишева у поређењу са $\text{ST2}^{+/+}$ мишевима (Графикон 4), није било статистички значајних разлика између експерименталних група 14.-ог и 28. дана од изазивања обољења.



Графикон 3. Број макрофага по јединици површине (mm²) периапексних лезија ST2^{-/-} и ST2^{+/+} мишева 14.-ог и 28.-ог дана експеримента. Не постоји значајна разлика у броју макрофага у периапексним лезијама ST2^{-/-} мишева (црвени панели) у поређењу са ST2^{+/+} мишевима (плави панели) 14.-ог и 28.-ог дана од изазивања обољења (средња вредност +/- SE; p>0.05).

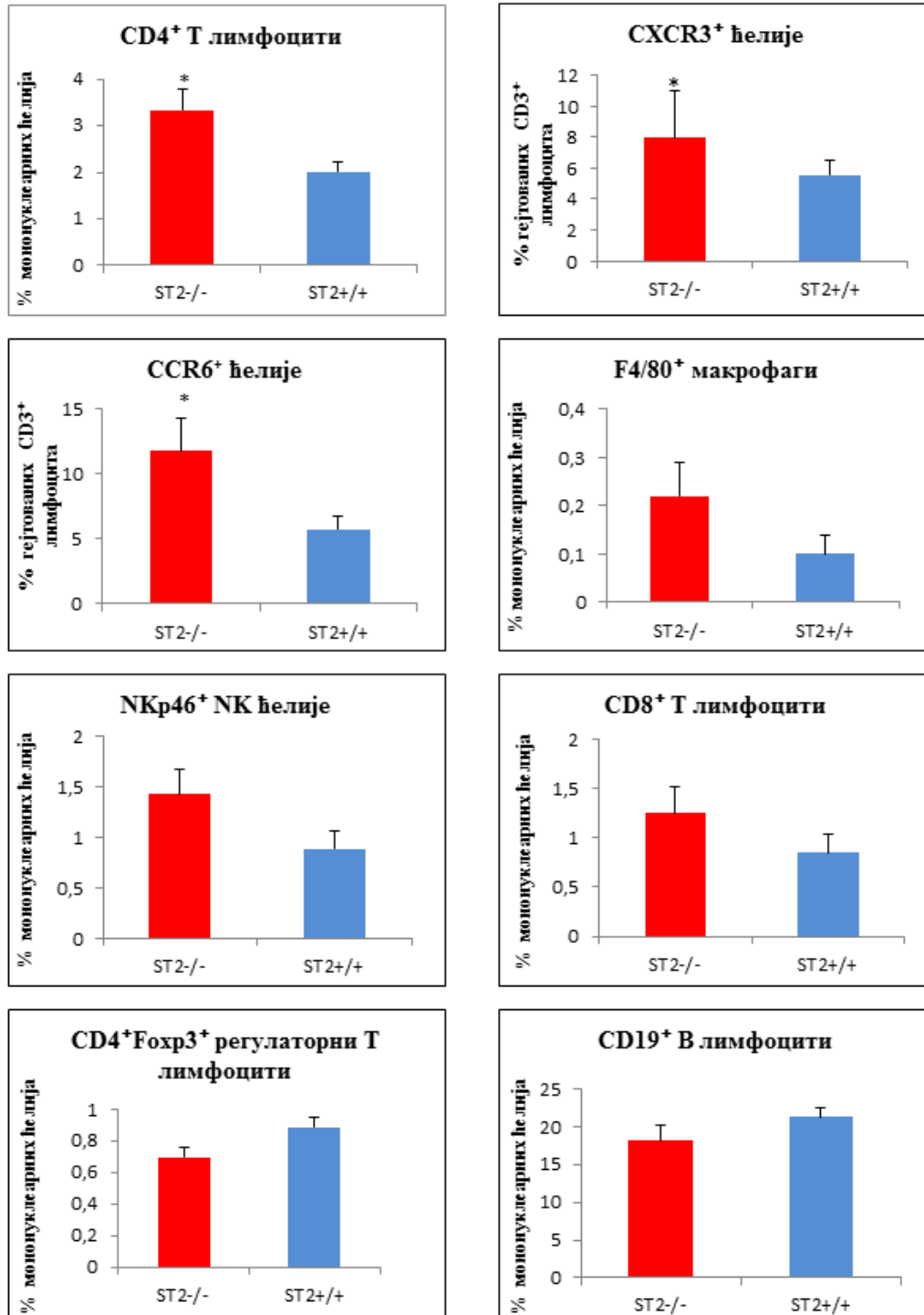


Графикон 4. Број лимфоцита по јединици површине (mm²) периапексних лезија ST2^{-/-} и ST2^{+/+} мишева 14.-ог и 28.-ог дана експеримента. Не постоји значајна разлика у броју лимфоцита по mm² периапексних лезија између експерименталних група 14.-ог и 28.-ог дана од отварања зубне пулпе мандибуларних молара (средња вредност +/- SE; p>0.05).

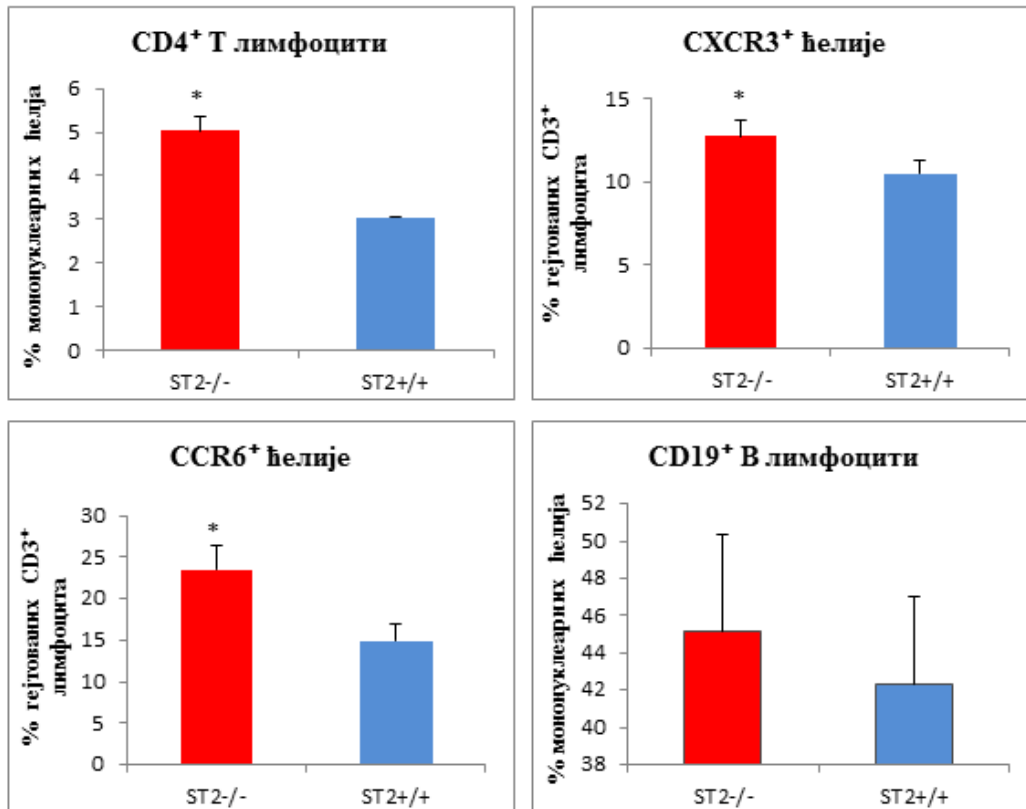
4.2. Делеција ST2 гена узрокује масовни инфлукс мононуклеарних ћелија у периапексно ткиво и лимфне чворове врата након индукције лезија

Статистички значајно већи проценат CD4⁺ Т лимфоцита и гејтованих CD3⁺ лимфоцита који експримирају хемокинске рецепторе CXCR3 и CCR6 био је присутан у периапексном ткиву ST2^{-/-} мишева у поређењу са ST2^{+/+} мишевима 14.-ог (p<0.05; Графикон 5), и 28. дана од отварања зубне пулпе мандибуларних молара (p<0.05; Графикон 6). Није било статистички значајне разлике у процентуалној заступљености F4/80⁺ макрофага, NKp46⁺ НК ћелија, CD8⁺ Т лимфоцита, CD4⁺Foxp3⁺ регулаторних Т лимфоцита и CD19⁺ В лимфоцита у периапексним лезијама ST2^{-/-} и ST2^{+/+} мишевима 14.-ог дана експеримента (p>0.05; Графикон 5). Двадесет осмог дана није регистрована статистички значајна разлика у процентуалној заступљености CD19⁺ В лимфоцита међу мишевима експерименталних група (p>0.05; Графикон 6).

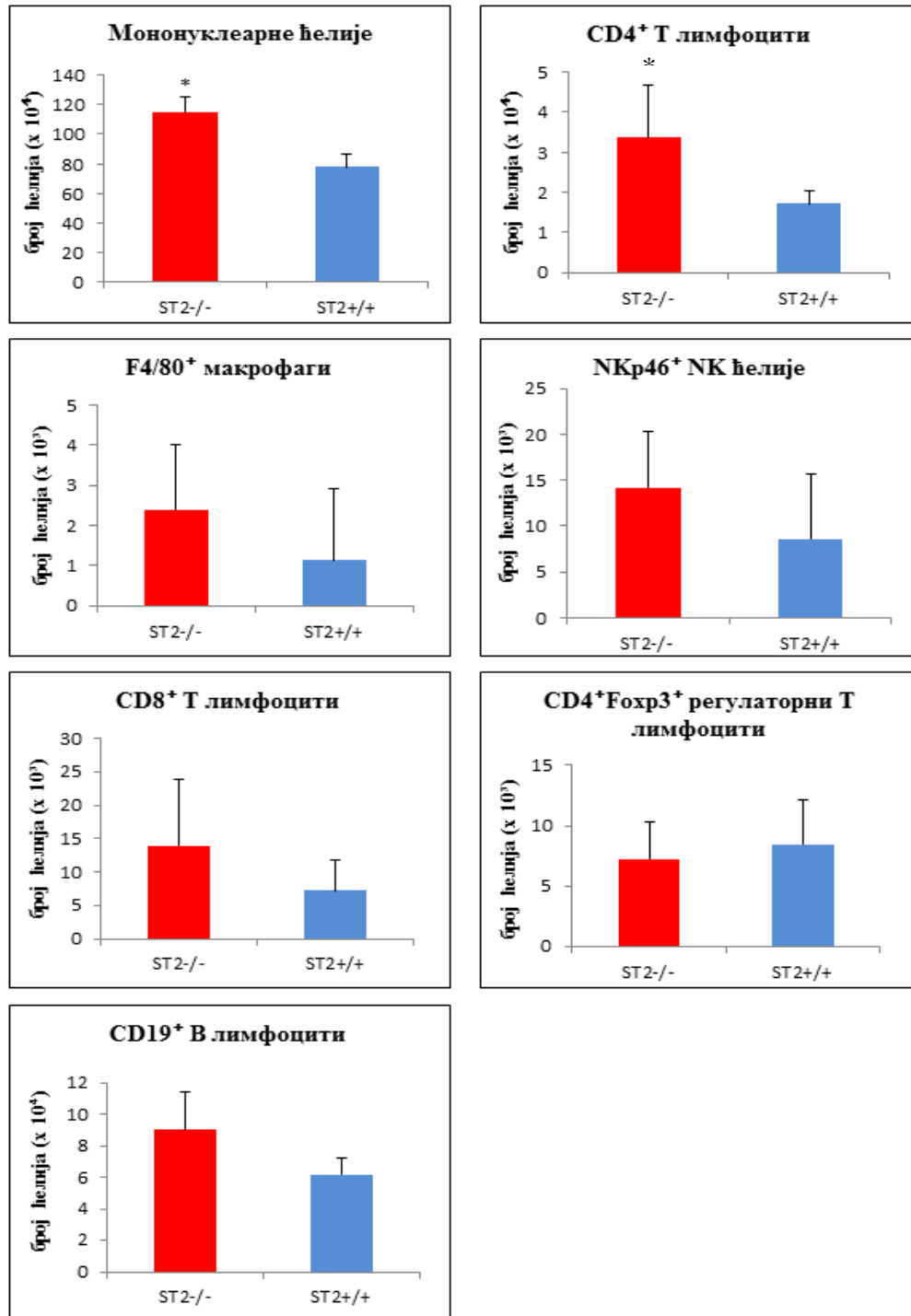
Уколико се анализира број мононуклеарних ћелија које инфилтришу периапексни регион, уочава се јасна, статистички значајна разлика која показује да је укупан број мононуклеара у периапексним лезијама ST2^{-/-} мишева значајно већи у поређењу са ST2^{+/+} мишевима у оба експериментална термина (p<0.05; Графикони 7 и 8). Уз то, у оба експериментална термина у периапексним лезијама ST2^{-/-} мишева забележен је статистички значајан пораст апсолутног броја CD4⁺ Т лимфоцита (p<0.05; Графикони 7 и 8). Четрнаестог дана експеримента у периапексним лезијама није постојала статистички значајна разлика у апсолутном броју F4/80⁺ макрофага, NKp46⁺ НК-ћелија, CD8⁺ Т лимфоцита, CD4⁺Foxp3⁺ регулаторних Т лимфоцита и CD19⁺ В лимфоцита међу експерименталним групама (p>0.05; Графикон 7). Двадесет осмог дана није било статистички значајне разлике у апсолутном броју CD19⁺ В лимфоцита међу мишевима експерименталних група (p>0.05; Графикон 8).



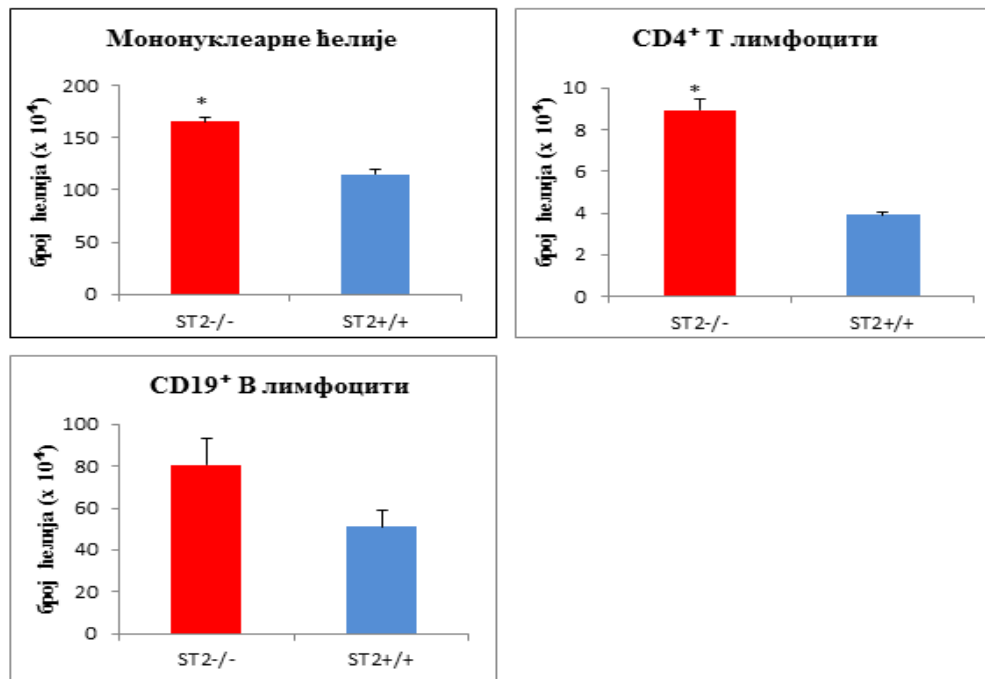
Графикон 5. Процент мононуклеарних ћелија у периапексим лезијама ST2^{-/-} и ST2^{+/+} мишева 14.-ог дана експеримента. Постоји статистички значајно већи проценат CD4⁺ T лимфоцита у популацији мононуклеара и гејтованих CD3⁺ лимфоцита који експримирају хемокинске рецепторе CXCR3 и CCR6 у периапексим лезијама ST2^{-/-} мишева у поређењу са ST2^{+/+} мишевима. Не постоји значајна разлика у проценту F4/80⁺ макрофага, NKp46⁺ NK-ћелија, CD8⁺ T лимфоцита, CD4⁺Foxp3⁺ регулаторних T лимфоцита и CD19⁺ B лимфоцита (ср. вредност +/- SE; * p<0.05).



Графикон 6. Процент мононуклеарних ћелија у периапексним лезијама ST2^{-/-} и ST2^{+/+} мишева 28.-ог дана експеримента. Постоји статистички значајно већи проценат CD4⁺ Т лимфоцита у популацији мононуклеара и гејтованих CD3⁺ лимфоцита који експримирају хемокинске рецепторе CXCR3 и CCR6 у периапексним лезијама ST2^{-/-} мишева у поређењу са ST2^{+/+} мишевима. Не постоји значајна разлика у проценту CD19⁺ В лимфоцита (ср. вредност +/- SE; * p<0.05).

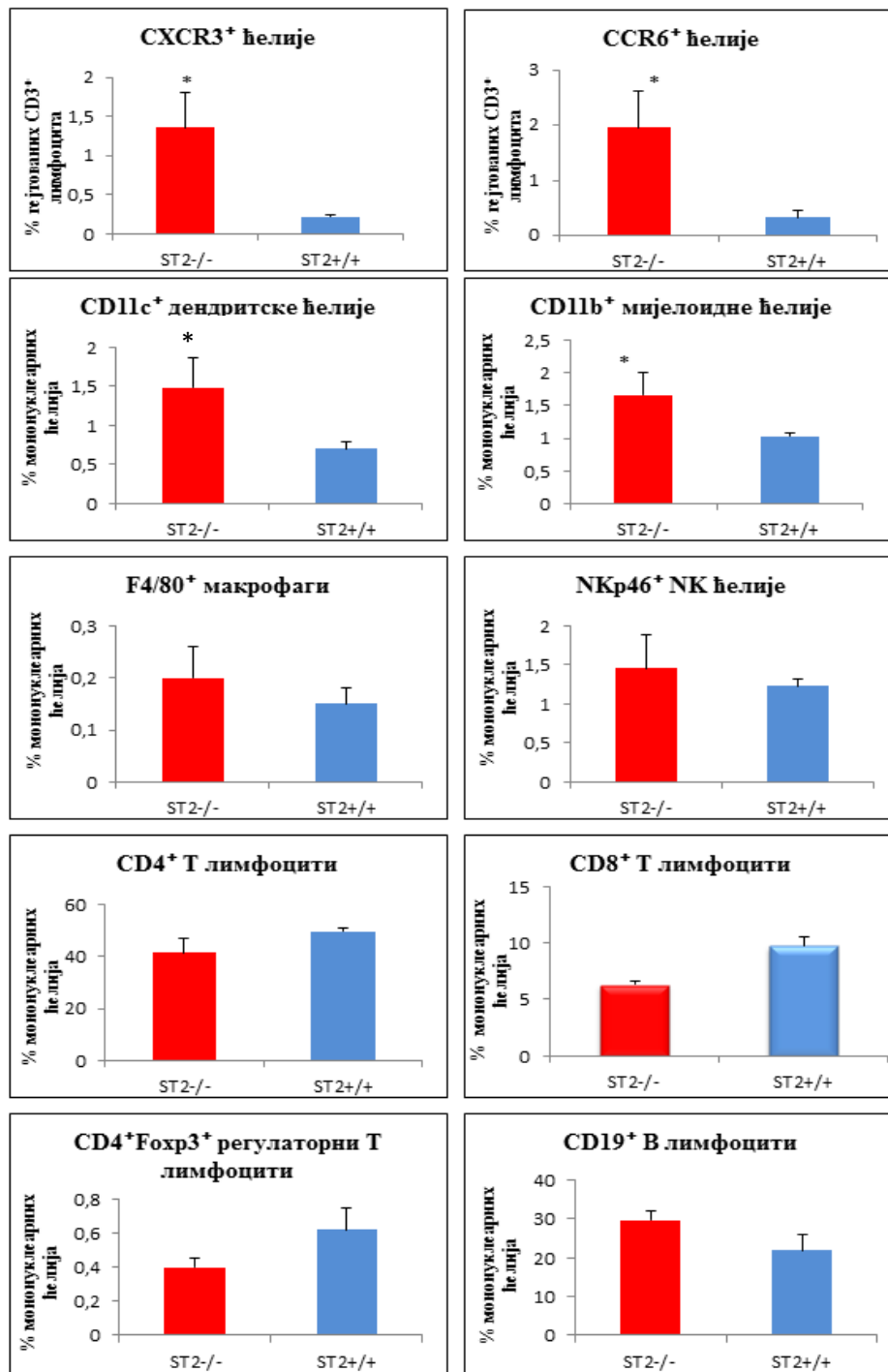


Графикон 7. Укупан број мононуклеарних ћелија у периапексним лезијама ST2^{-/-} и ST2^{+/+} мишева 14.-ог дана експеримента. Постоји статистички значајно већи број мононуклеарних ћелија и апсолутни број CD4⁺ Т лимфоцита у периапексним лезијама ST2^{-/-} мишева у поређењу са ST2^{+/+} мишевима. Не постоји значајна разлика у апсолутном броју F4/80⁺ макрофага, NKp46⁺ NK-ћелија, CD8⁺ Т лимфоцита, CD4⁺Foxp3⁺ регулаторних Т лимфоцита и CD19⁺ В лимфоцита (ср. вредност +/-SE; * p<0.05).

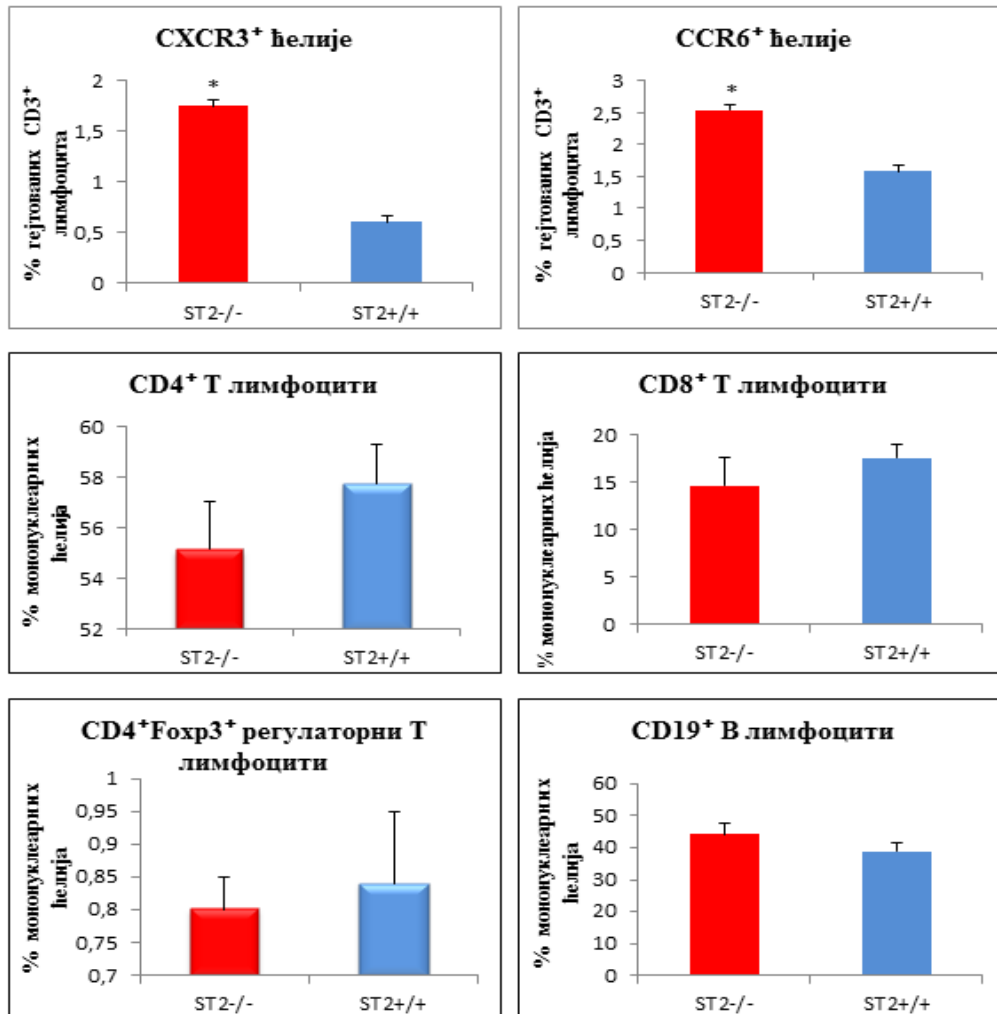


Графикон 8. Укупан број мононуклеарних ћелија у периапексним лезијама ST2^{-/-} и ST2^{+/+} мишева 28.-ог дана експеримента. Постоји статистички значајно већи број мононуклеарних ћелија и апсолутни број CD4⁺ Т лимфоцита у периапексним лезијама ST2^{-/-} мишева у поређењу са ST2^{+/+} мишевима. Не постоји значајна разлика у апсолутном броју CD19⁺ В лимфоцита (ср. вредност +/- SE; * p<0.05).

Индукција периапексних лезија изазвала је у лимфним чворовима значајно повећање удела гејтованих CD3⁺CXCR3⁺ Th1 и CD3⁺CCR6⁺ Th17 лимфоцита код ST2^{-/-} мишева 14.-ог и 28. дана експеримента (p<0.05; Графикони 9 и 10). Поред тога, 14. дана од изазивања обољења регистровано је значајно повећање процентуалне заступљености CD11c⁺ дендритских ћелија и CD11b⁺ мијелоидних ћелија у лимфним чворовима ST2^{-/-} мишева. Истог, 14.-ог дана, у лимфним чворовима врата није постојала значајна разлика у процентуалној заступљености F4/80⁺ макрофага, NKp46⁺ NK-ћелија, CD4⁺, CD8⁺ Т лимфоцита, CD4⁺Foxp3⁺ регулаторних Т лимфоцита и CD19⁺ В лимфоцита међу експерименталним групама (p>0.05; Графикон 9). Двадесет осмог дана није било статистички значајне разлике у проценту CD4⁺, CD8⁺ Т лимфоцита, CD4⁺Foxp3⁺ регулаторних Т лимфоцита и CD19⁺ В лимфоцита међу мишевима експерименталних група (p>0.05; Графикон 10). У лимфним чворовима ST2^{-/-} и ST2^{+/+} мишева контролних група није било значајне разлике (p>0.05) у проценту свих анализираних популација мононуклеара (резултати нису приказани).

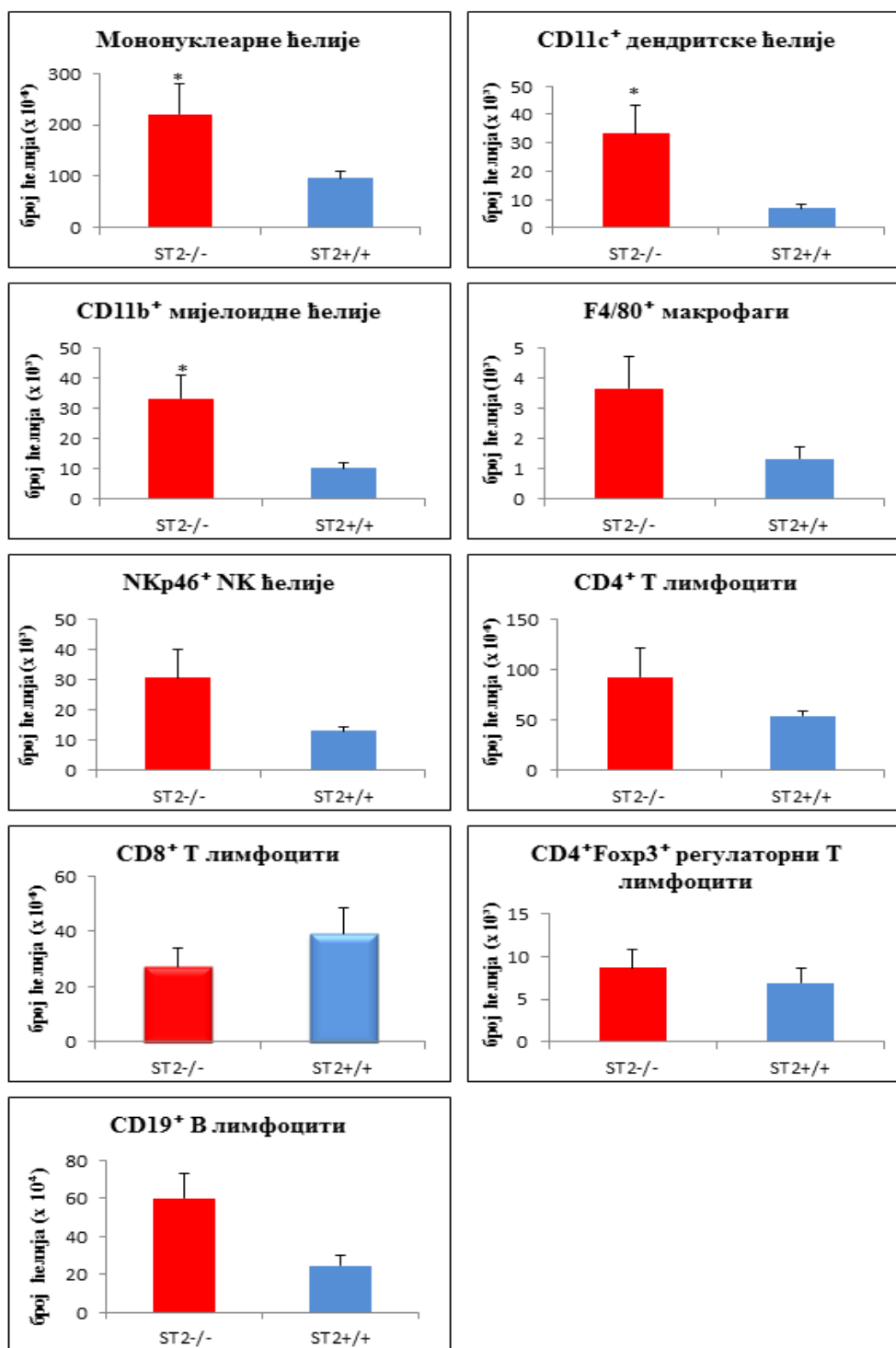


Графикон 9. Процент мононуклеарних ћелија у лимфним чворовима врата ST2^{-/-} и ST2^{+/+} мишева 14.-ог дана експеримента. Постоји статистички значајно већи проценат гејтованих CD3⁺ лимфоцита који експримирају хемокинске рецепторе CXCR3 и CCR6 и CD11c⁺ дендритских и CD11b⁺ мијелоидних ћелија у популацији мононуклеара у лимфним чворовима врата ST2^{-/-} мишева у поређењу са ST2^{+/+} мишевима. Не постоји значајна разлика у проценту F4/80⁺ макрофага, NKp46⁺ NK-ћелија, CD4⁺, CD8⁺ T лимфоцита, CD4⁺Foxp3⁺ регулаторних T лимфоцита и CD19⁺ B лимфоцита (ср. вредност +/- SE; * p<0.05).



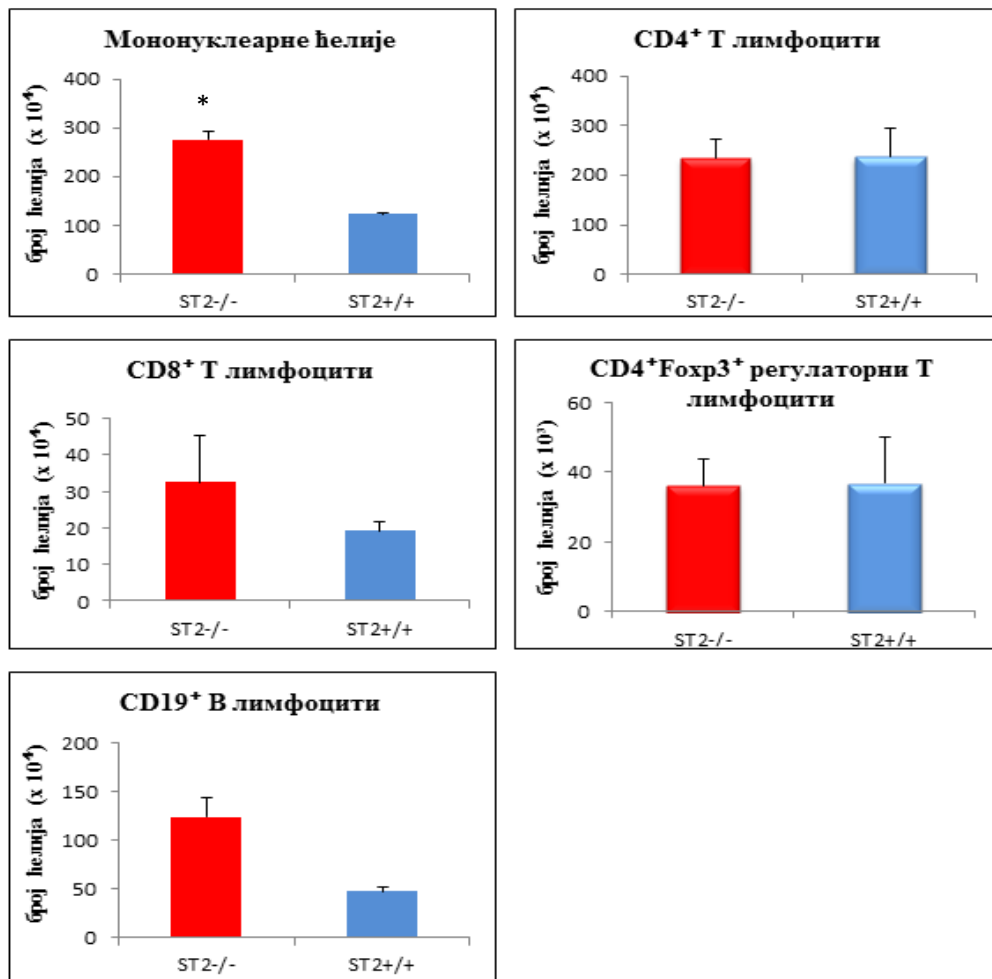
Графикон 10. Процент мононуклеарних ћелија у лимфним чворовима врата ST2^{-/-} и ST2^{+/+} мишева 28.-ог дана експеримента. Постоји статистички значајно већи проценат гејтованих CD3⁺ лимфоцита који експримирају хемокинске рецепторе CXCR3 и CCR6 у лимфним чворовима врата ST2^{-/-} мишева у поређењу са ST2^{+/+} мишевима. Не постоји значајна разлика у проценту CD4⁺, CD8⁺ Т лимфоцита, CD4⁺Foxp3⁺ регулаторних Т лимфоцита и CD19⁺ В лимфоцита (ср. вредност +/- SE; * p<0.05).

Значајно повећање укупног броја мононуклеарних ћелија у лимфним чворовима врата ST2^{-/-} мишева регистровано је у оба експериментална термина (p<0.05; Графикони 11 и 12). Четрнаестог дана експеримента у лимфним чворовима ST2^{-/-} мишева забележен је статистички значајан пораст апсолутног броја CD11c⁺ дендритских и CD11b⁺ мијелоидних ћелија (p<0.05; Графикон 11).



Графикон 11. Укупан број мононуклеарних ћелија у лимфним чворовима врата ST2^{-/-} и ST2^{+/+} мишева 14.-ог дана експеримента. Постоји статистички значајно већи број мононуклеарних ћелија и апсолутни број CD11c⁺ дендритских и CD11b⁺ мијелоидних ћелија у лимфним чворовима врата ST2^{-/-} мишева у поређењу са ST2^{+/+} мишевима. Не постоји значајна разлика у апсолутном броју F4/80⁺ макрофага, NKp46⁺ NK-ћелија, CD8⁺ Т лимфоцита, CD4⁺Foxp3⁺ регулаторних Т лимфоцита и CD19⁺ В лимфоцита (ср. вредност +/- SE; * p<0.05).

Истог, 14.-ог дана, у лимфним чворовима није постојала статистички значајна разлика у апсолутном броју $F4/80^+$ макрофага, $NKp46^+$ NK -ћелија, $CD4^+$, $CD8^+$ Т лимфоцита, $CD4^+Foxp3^+$ регулаторних Т лимфоцита и $CD19^+$ В лимфоцита међу експерименталним групама ($p > 0.05$; Графикон 11). Двадесет осмог дана није било статистички значајне разлике у апсолутном броју $CD4^+$, $CD8^+$ Т лимфоцита, $CD4^+Foxp3^+$ регулаторних Т лимфоцита и $CD19^+$ В лимфоцита међу мишевима експерименталних група ($p > 0.05$; Графикон 12). У лимфним чворовима врата $ST2^{-/-}$ и $ST2^{+/+}$ мишева контролних група није било значајне разлике ($p > 0.05$) у апсолутном броју свих анализираних популација мононуклеара (резултати нису приказани).



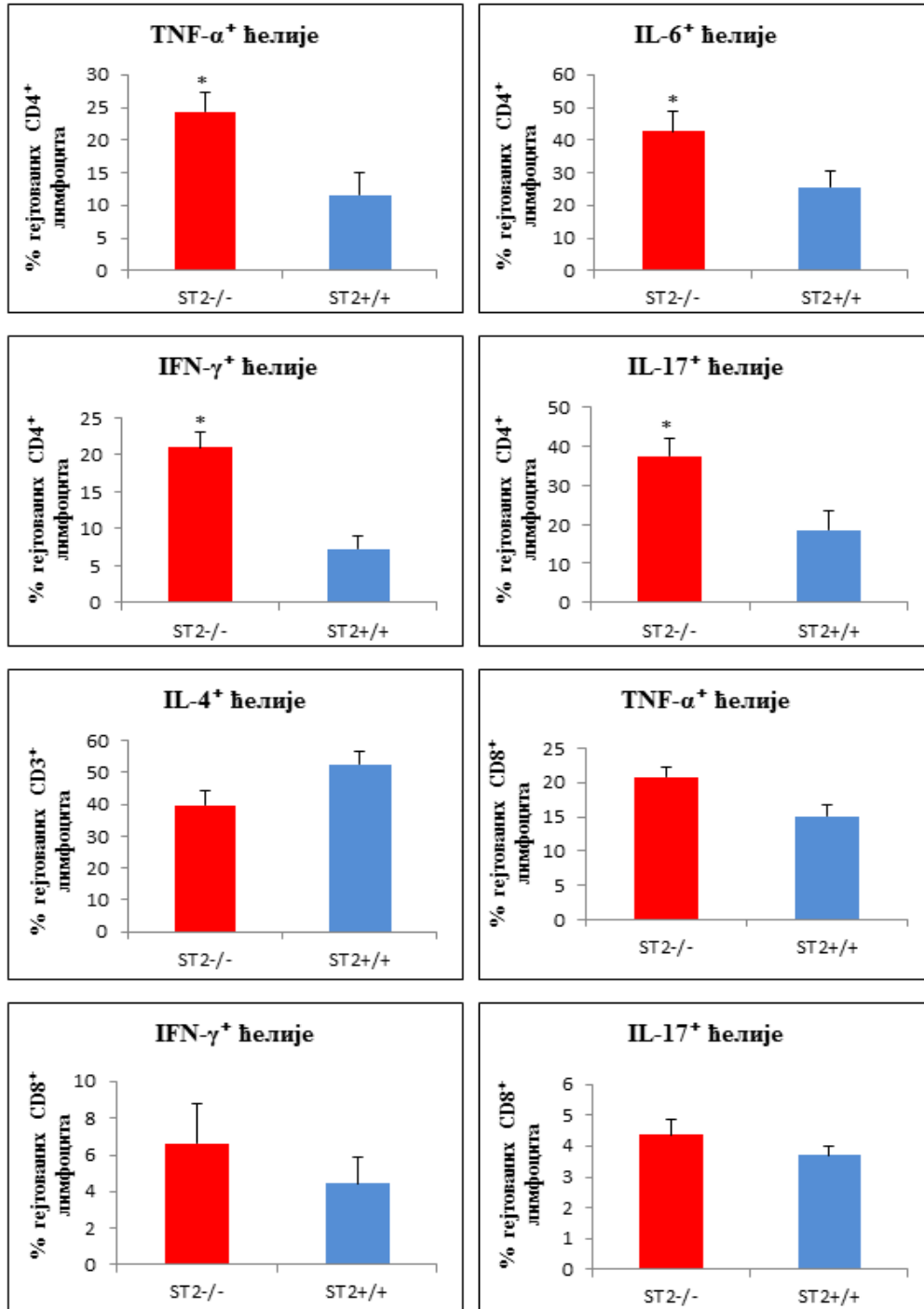
Графикон 12. Укупан број мононуклеарних ћелија у лимфним чворовима врата $ST2^{-/-}$ и $ST2^{+/+}$ мишева 28.-ог дана експеримента. Постоји статистички значајно већи број мононуклеарних ћелија у лимфним чворовима врата $ST2^{-/-}$ мишева у поређењу са $ST2^{+/+}$ мишевима. Не постоји значајна разлика у апсолутном броју $CD4^+$, $CD8^+$ Т лимфоцита, $CD4^+Foxp3^+$ регулаторних Т лимфоцита и $CD19^+$ В лимфоцита (ср. вредност +/- SE; * $p < 0.05$).

4.3. Делеција ST2 гена повећава инфлукс Т лимфоцита који продукују про-инфламаторне цитокине у периапексно ткиво и лимфне чворове врата након индукције лезија

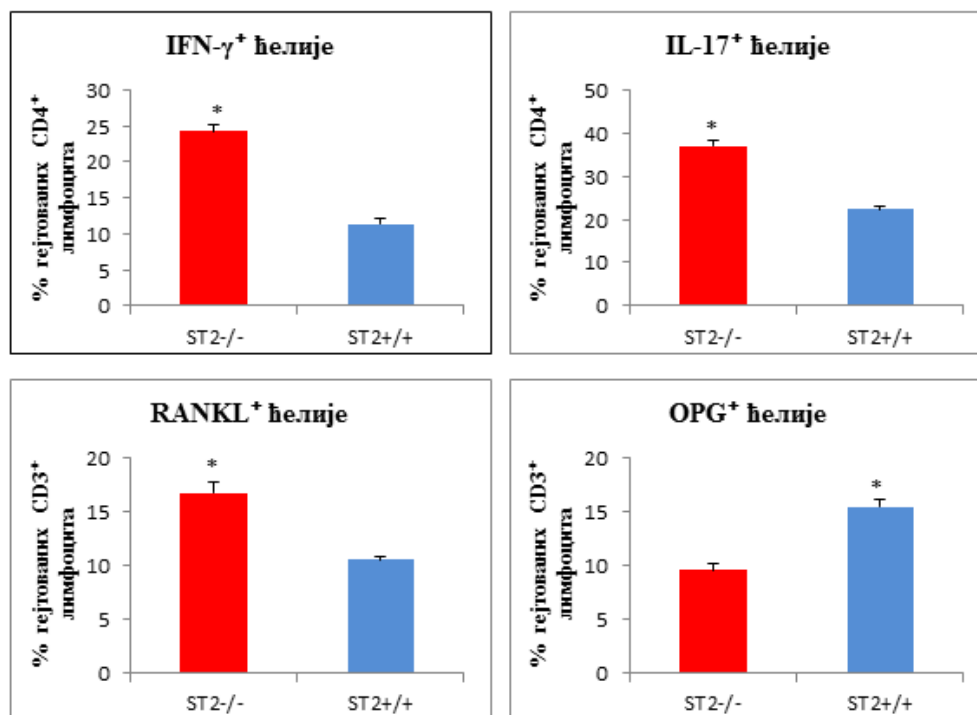
Након што смо уочили да значајно већи број Т лимфоцита инфилтрише периапексно ткиво и регионалне лимфне чворове ST2^{-/-} мишева након индукције лезија, испитали смо функционални фенотип ових ефекторских ћелија.

Као што је приказано на графикону 13, 14.-ог дана од отварања пулпе мандибуларних молара проценат гејтованих CD4⁺ Т лимфоцита који продукују TNF- α , IL-6, IFN- γ и IL-17 је статистички значајно већи у периапексним лезијама ST2^{-/-} мишева у поређењу са ST2^{+/+} мишевима ($p < 0.05$). Не постоји статистички значајна разлика ($p > 0.05$) у проценту гејтованих CD3⁺ Т лимфоцита који продукују IL-4 и IL-5 и проценту гејтованих CD8⁺ Т лимфоцита који продукују TNF- α , IFN- γ и IL-17, а који су инфилтрисали периапексно ткиво ST2^{-/-} и ST2^{+/+} мишева 14.-ог дана експеримента.

Двадесет осмог дана експеримента уочили смо статистички значајан пораст у проценту гејтованих CD4⁺ Т лимфоцита који продукују IFN- γ и IL-17, као и у проценту гејтованих CD3⁺ Т лимфоцита који експримирају RANKL у периапексним лезијама ST2^{-/-} мишева, док је проценат гејтованих CD3⁺ Т лимфоцита који продукују OPG био значајно већи у периапексном ткиву ST2^{+/+} мишева ($p < 0.05$; Графикон 14).

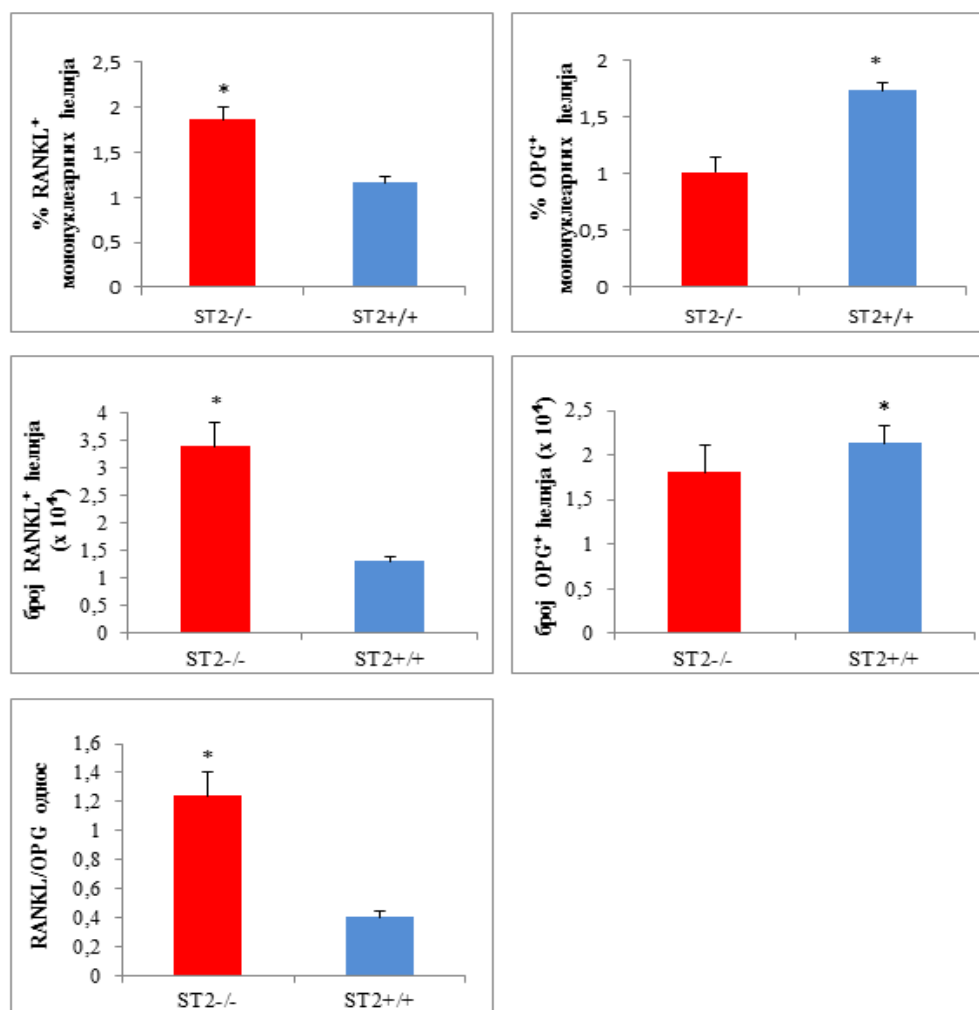


Графикон 13. Процент цитокин продукујућих лимфоцита у периапексним лезијама ST2^{+/+} и ST2^{-/-} мишева 14.-ог дана експеримента. Постоји статистички значајно већи проценат гејтованих CD4⁺ Т лимфоцита који продукују TNF-α, IL-6, IFN-γ и IL-17 у периапексним лезијама ST2^{-/-} мишева у поређењу са ST2^{+/+} мишевима. Не постоји значајна разлика у проценту гејтованих CD3⁺ Т лимфоцита који продукују IL-4 и проценту гејтованих CD8⁺ Т лимфоцита који продукују TNF-α, IFN-γ и IL-17 (ср. вредност +/- SE; * p<0.05).



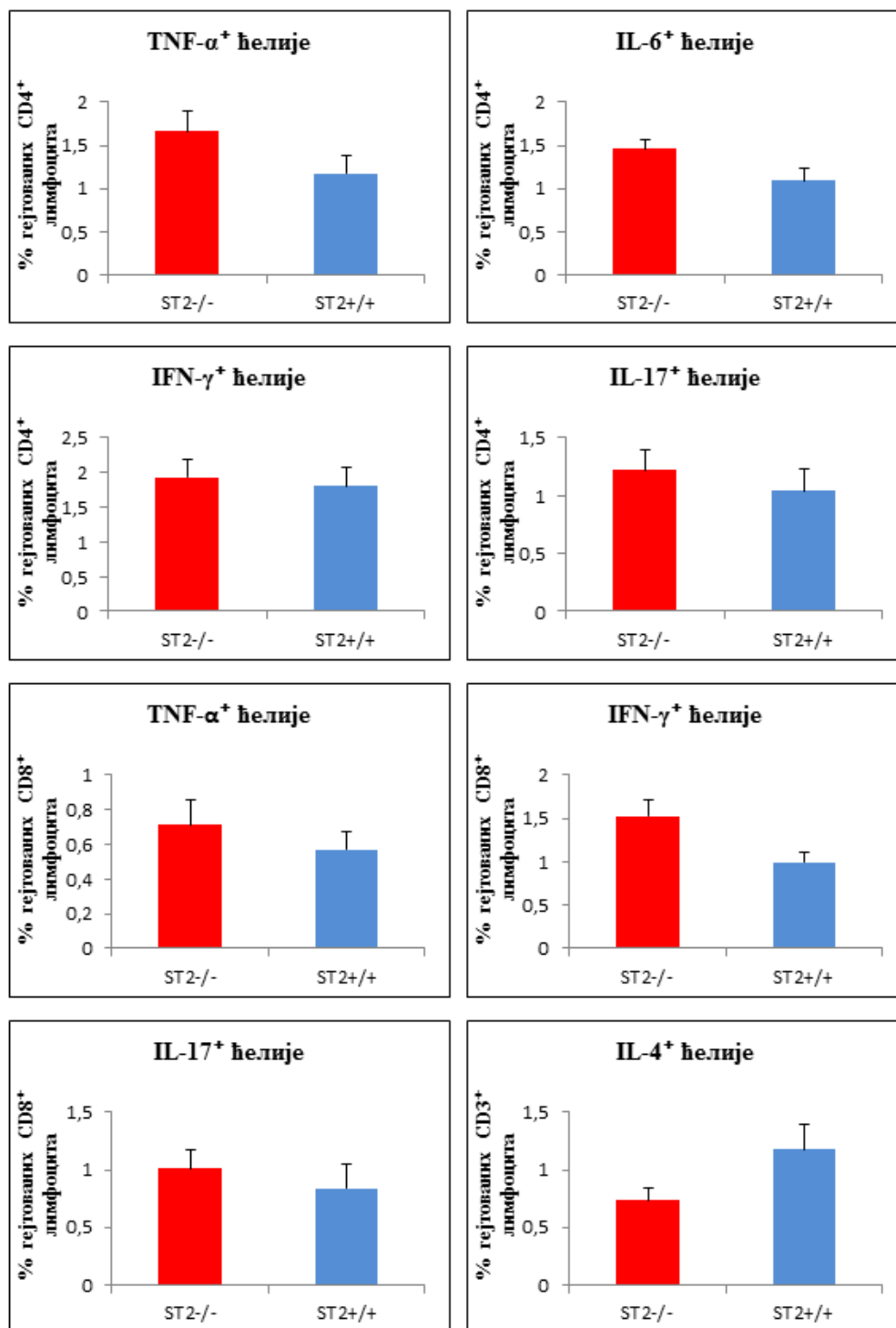
Графикон 14. Процент цитокин продукујућих лимфоцита у периапексним лезијама ST2^{+/+} и ST2^{-/-} мишева 28.-ог дана експеримента. Постоји статистички значајно већи проценат гејтованих CD4⁺ Т лимфоцита који продукују IFN- γ и IL-17, као и проценат гејтованих CD3⁺ Т лимфоцита који експримирају RANKL у периапексним лезијама ST2^{-/-} мишева, док је проценат гејтованих CD3⁺ Т лимфоцита који продукују OPG значајно већи у периапексном ткиву ST2^{+/+} мишева (ср. вредност +/- SE; * p<0.05).

Када смо анализирали процентуалну заступљеност и апсолутни број RANKL- и OPG-позитивних мононуклеарних ћелија које су инфилтрисале периапексни регион 28.-ог дана од изазивања обољења, уочили смо статистички значајан пораст у проценту и броју RANKL-позитивних ћелија у периапексним лезијама ST2^{-/-} мишева, док је проценат и број OPG-позитивних ћелија био значајно већи у периапексним лезијама ST2^{+/+} мишева (p<0.05). Поређењем апсолутног броја RANKL- и OPG-позитивних мононуклеарних ћелија уочен је статистички значајно већи RANKL/OPG однос у периапексним лезијама ST2^{-/-} мишева у поређењу са ST2^{+/+} мишевима 28.-ог дана експеримента (p<0.05; Графикон 15).



Графикон 15. Процент и апсолутни број RANKL- и OPG-позитивних мононуклеарних ћелија у периапексним лезијама ST2^{+/+} и ST2^{-/-} мишева и RANKL/OPG однос. Постоји статистички значајно већи проценат и апсолутни број мононуклеарних ћелија које експримирају RANKL у периапексним лезијама ST2^{-/-} мишева, док су проценат и апсолутни број мононуклеарних ћелија које продукују OPG значајно већи у периапексном ткиву ST2^{+/+} мишева. RANKL/OPG однос је статистички значајно већи у периапексним лезијама ST2^{-/-} мишева у поређењу са ST2^{+/+} мишевима (ср. вредност +/- SE; * p<0.05).

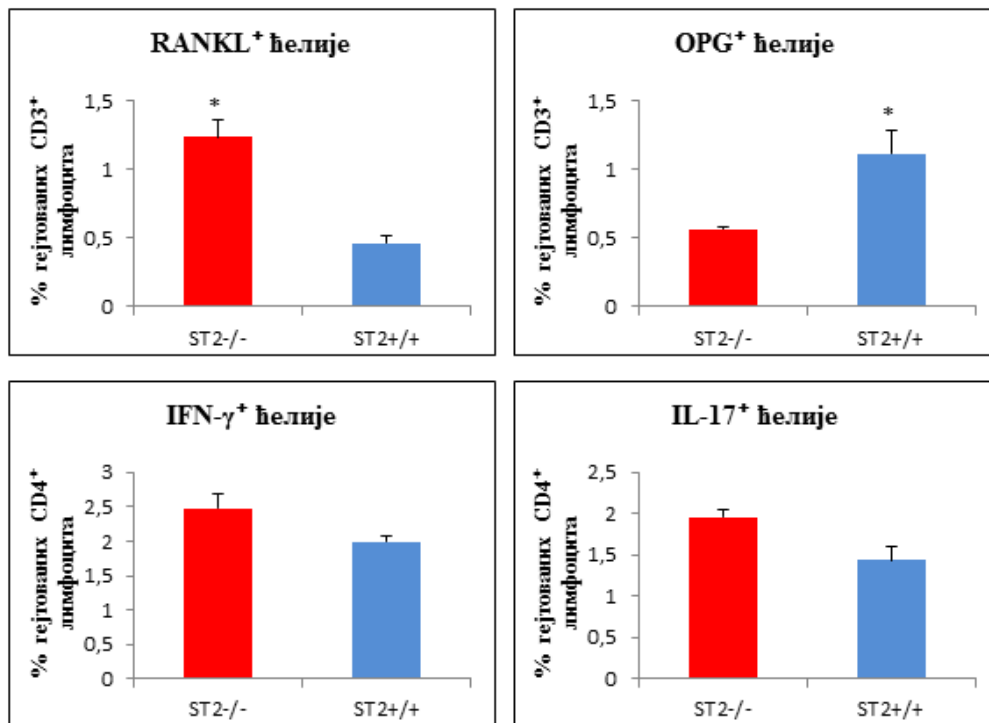
Иако је индукција периапексних лезија изазвала повећање процента гејтованих CD4⁺ Т лимфоцита који продукују TNF- α , IL-6, IFN- γ и IL-17 и процента гејтованих CD8⁺ Т лимфоцита који продукују TNF- α , IFN- γ и IL-17 у регионалним лимфним чворовима ST2^{-/-} мишева, као и повећање процента гејтованих CD3⁺ Т лимфоцита који продукују IL-4 и IL-5 у лимфним чворовима ST2^{+/+} мишева, није било статистички значајних разлика између експерименталних група 14.-ог дана од изазивања обољења (p>0.05; Графикон 16).



Графикон 16. Процент цитокин продукујућих лимфоцита у лимфним чворовима врата ST2+/+ и ST2-/- мишева 14.-ог дана експеримента. Не постоји значајна разлика у проценту гејтованих CD4⁺ Т лимфоцита који продукују TNF- α , IL-6, IFN- γ и IL-17, CD8⁺ Т лимфоцита који продукују TNF- α , IFN- γ и IL-17 и CD3⁺ Т лимфоцита који продукују IL-4 (ср. вредност +/- SE; * p<0.05).

Двадесет осмог дана експеримента уочили смо статистички значајан пораст у проценту гејтованих CD3⁺ Т лимфоцита који експримирају RANKL у лимфним чворовима врата ST2^{-/-} мишева, док је проценат гејтованих CD3⁺ Т лимфоцита који продукују OPG био значајно већи у лимфним чворовима ST2^{+/+} мишева (p<0.05; Графикон 17). Није било статистички значајних разлика (p>0.05) у проценту гејтованих CD4⁺ Т лимфоцита који продукују IFN- γ и IL-17 међу експерименталним групама.

У лимфним чворовима ST2^{-/-} и ST2^{+/+} мишева контролних група није било значајних разлика (p>0.05) у проценту анализираних цитокин продукујућих лимфоцита у оба експериментална термина (резултати нису приказани).

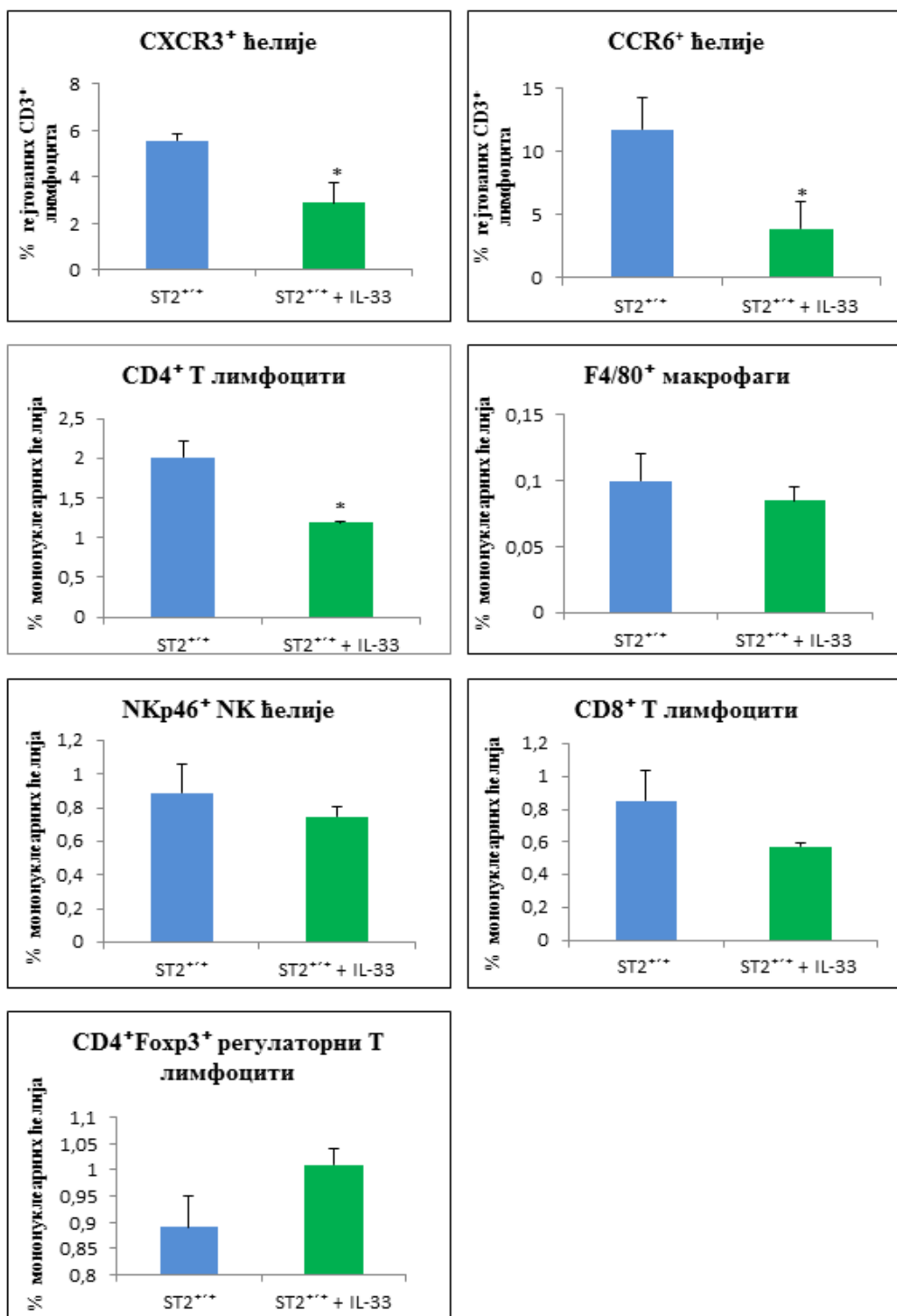


Графикон 17. Процент цитокин продукујућих лимфоцита у лимфним чворовима врата ST2^{+/+} и ST2^{-/-} мишева 28.-ог дана експеримента. Постоји статистички значајно већи проценат гејтованих CD3⁺ Т лимфоцита који експримирају RANKL у лимфним чворовима врата ST2^{-/-} мишева, док је проценат гејтованих CD3⁺ Т лимфоцита који продукују OPG значајно већи у лимфним чворовима ST2^{+/+} мишева. Не постоји значајна разлика у проценту гејтованих CD4⁺ Т лимфоцита који продукују IFN- γ и IL-17 (ср. вредност +/- SE; * p<0.05).

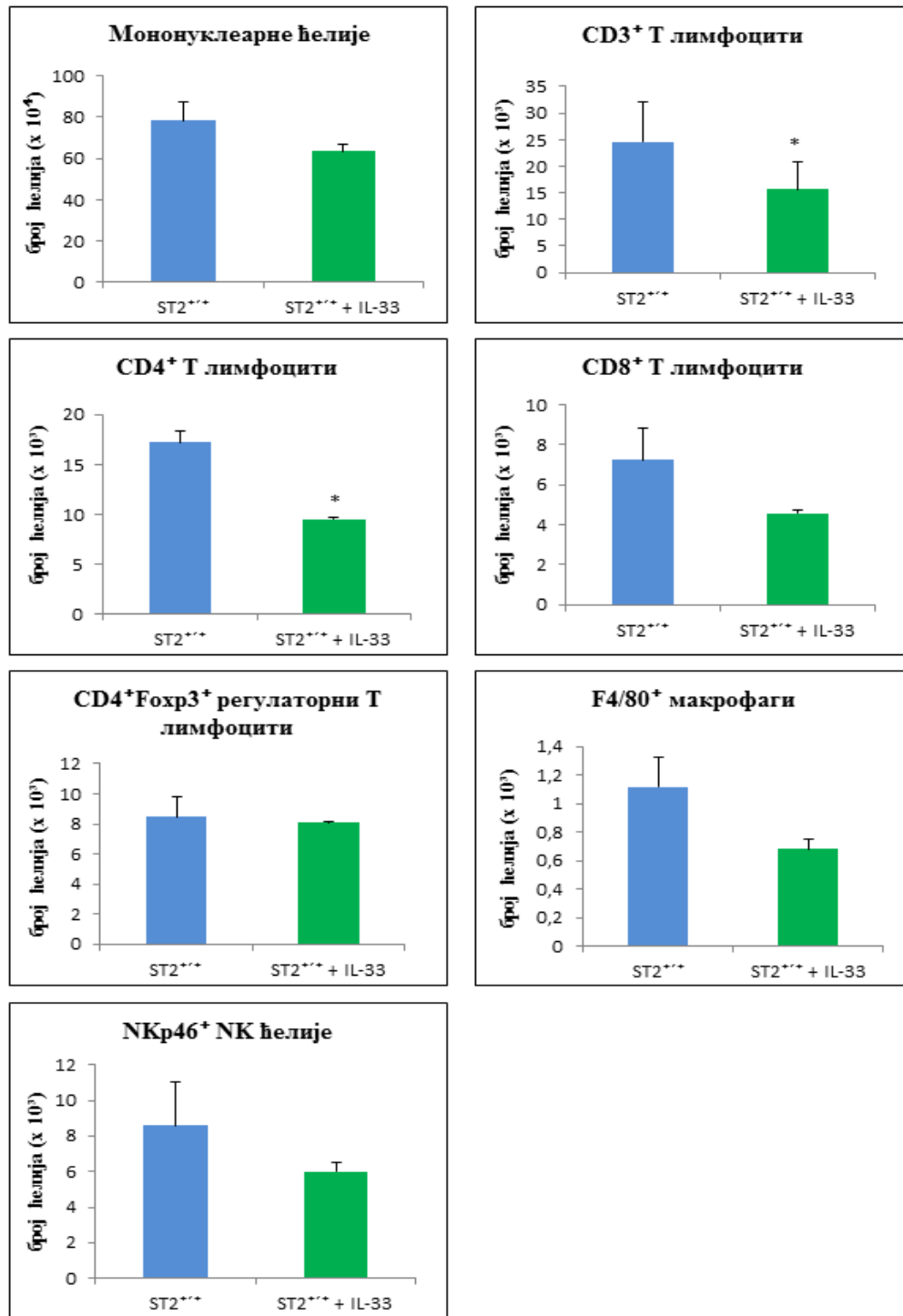
4.4. Примена IL-33 смањује инфилтрацију CD3⁺CXCR3⁺, CD3⁺CCR6⁺ и CD4⁺ Т лимфоцита у периапексним лезијама BALB/с мишева

Анализом фенотипа мононуклеарних ћелија које су инфилтрисале периапексно ткиво ST2^{+/+} мишева којима је интраперитонеално дат рекомбинантни IL-33 након индукције хроничног периапексног периодонтитиса, утврдили смо да примена IL-33 значајно смањује проценат гејтованих CD3⁺ Т лимфоцита који експримирају хемокинске рецепторе CXCR3 и CCR6 и проценат CD4⁺ Т лимфоцита 14.-ог дана од изазивања обољења (p<0.05; Графикон 18). Није било статистички значајне разлике (p>0.05) у процентуалној заступљености F4/80⁺ макрофага, NKp46⁺ НК-ћелија, CD8⁺ Т лимфоцита и CD4⁺Foxp3⁺ регулаторних Т лимфоцита међу групама.

Анализирајући број мононуклеарних ћелија које су инфилтрисале периапексне лезије ST2^{+/+} мишева, уочили смо статистички значајно мањи број CD3⁺ и CD4⁺ Т лимфоцита у периапексном ткиву мишева којима је након индукције лезија дат IL-33 у поређењу са мишевима којима је само индуковано обољење (p<0.05; Графикон 19). Међу групама није постојала статистички значајна разлика (p>0.05) у укупном броју мононуклеарних ћелија, апсолутном броју CD8⁺ Т лимфоцита, CD4⁺Foxp3⁺ регулаторних Т лимфоцита, F4/80⁺ макрофага и NKp46⁺ НК-ћелија.



Графикон 18. Процент мононуклеарних ћелија у периапексним лезијама ST2^{+/+} BALB/c мишева након примене IL-33. Постоји статистички значајно мањи проценат гејтованих CD3⁺CXCR3⁺ Th1 и CD3⁺CCR6⁺ Th17 лимфоцита, као и проценат CD4⁺ Т лимфоцита у периапексним лезијама BALB/c мишева којима је дат IL-33 (зелени панели). Не постоји значајна разлика у проценту F4/80⁺ макрофага, NKp46⁺ NK-ћелија, CD8⁺ Т лимфоцита и CD4⁺Foxp3⁺ регулаторних Т лимфоцита (ср. вредност +/- SE; * p<0.05).

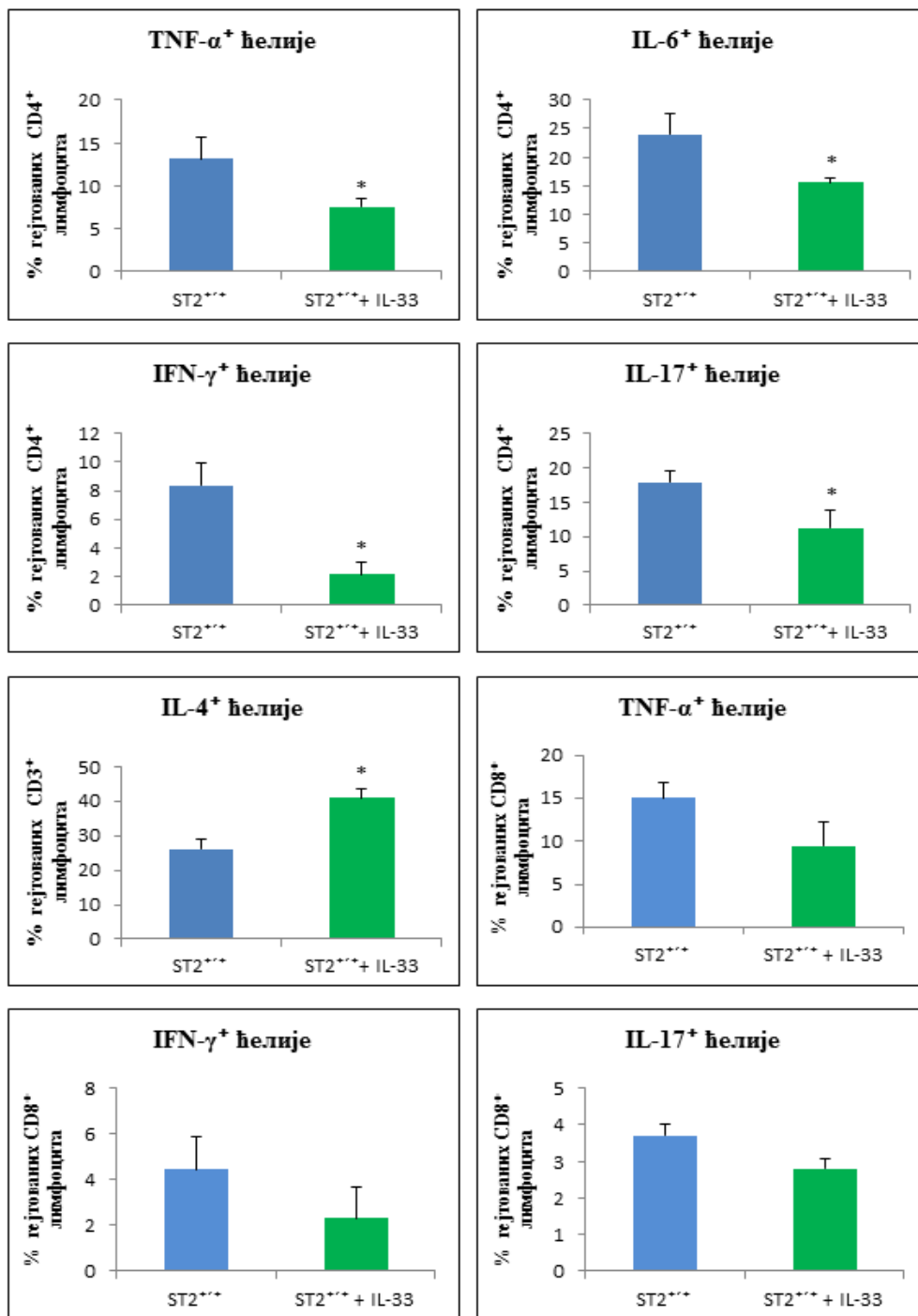


Графикон 19. Укупан број мононуклеарних ћелија у периапексним лезијама ST2^{+/+} BALB/c мишева након примене IL-33. Постоји статистички значајно мањи број CD3⁺ и CD4⁺ Т лимфоцита у периапексним лезијама BALB/c мишева којима је дат IL-33 (зелени панели). Не постоји значајна разлика у укупном броју мононуклеарних ћелија, апсолутном броју CD8⁺ Т лимфоцита, CD4⁺Foxp3⁺ регулаторних Т лимфоцита, F4/80⁺ макрофага и NKp46⁺ NK-ћелија (ср. вредност +/- SE; * p<0.05).

4.5. IL-33 смањује инфлукс Т лимфоцита који продукују про-инфламаторне цитокине, а повећава удео CD3⁺IL-4⁺ лимфоцита

Након што смо уочили да превентивна примена IL-33 значајно смањује инфлукс CD3⁺CXCR3⁺, CD3⁺CCR6⁺ и CD4⁺ Т лимфоцита (Графикон 18), проточном цитофлуорометријском анализом одредили смо цитокински профил Т лимфоцита изолованих из периапексног ткива BALB/с мишева којима је апликован IL-33 након изазивања хроничног периапексног периодонтитиса.

Као што је приказано на Графикону 20, значајно мањи проценат гејтованих CD4⁺ Т лимфоцита који продукују TNF- α , IL-6, IFN- γ и IL-17 инфилтрирао је периапексно ткиво мишева који су примили IL-33 након индукције лезија у поређењу са ST2^{+/+} мишева којима је само индуковано обољење. Уз то, интраперитонеално дат IL-33 резултирао је већим уделом гејтованих CD3⁺ Т лимфоцита који продукују IL-4 у периапексним лезијама BALB/с мишева ($p < 0.05$). Међу групама није постојала статистички значајна разлика ($p > 0.05$) у проценту гејтованих CD3⁺ Т лимфоцита који продукују IL-5 и проценту гејтованих CD8⁺ Т лимфоцита који продукују TNF- α , IFN- γ и IL-17.

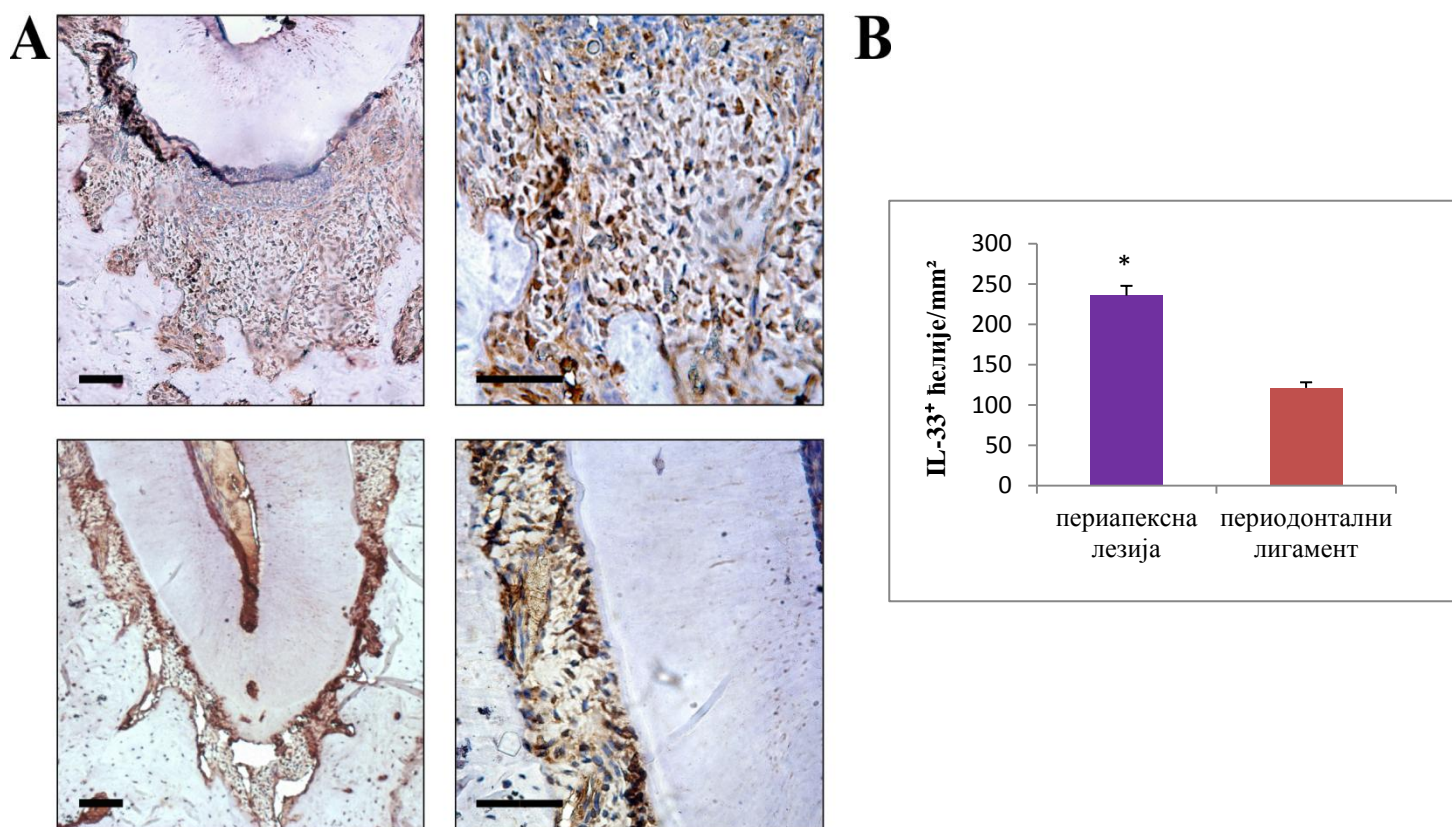


Графикон 20. Процент цитокин продукујућих лимфоцита у периапексним лезијама ST2^{+/+} BALB/c мишева након примене IL-33. Постоји статистички значајно мањи проценат гејтованих CD4⁺ Т лимфоцита који продукују TNF-α, IL-6, IFN-γ и IL-17, а значајно већи проценат гејтованих CD3⁺ Т лимфоцита који продукују IL-4 у периапексним лезијама BALB/c мишева којима је дат IL-33 (зелени панели) . Не постоји значајна разлика у проценту гејтованих CD8⁺ Т лимфоцита који продукују TNF-α, IFN-γ и IL-17 (ср. вредност +/- SE; * p<0.05).

4.6. Експресија IL-33 и ST2 молекула у периапексном ткиву ST2^{+/+} BALB/c мишева

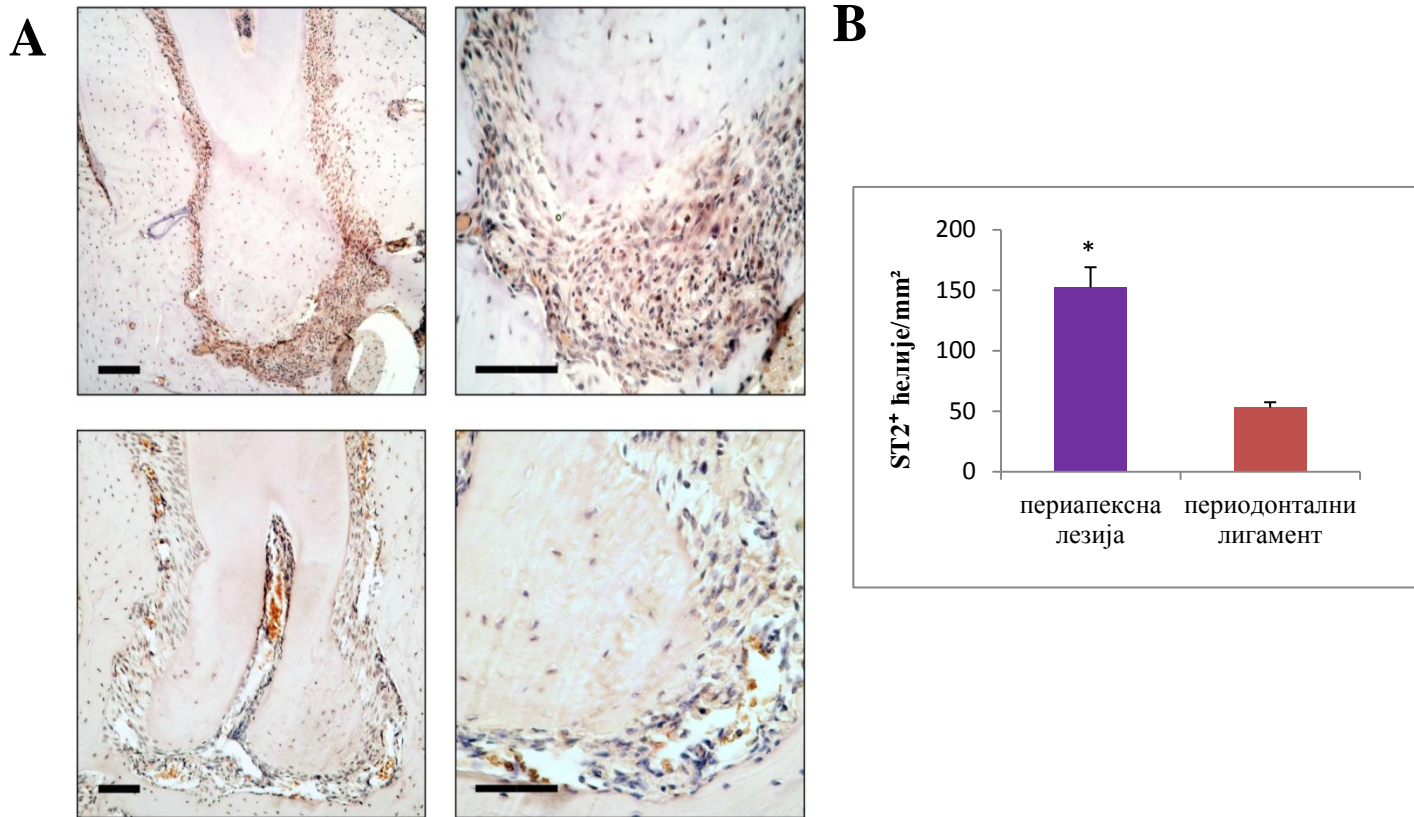
Имунохистохемијска анализа је показала присуство IL-33- (Слика 7. А) и ST2-позитивних ћелија у периапексном ткиву ST2^{+/+} BALB/c мишева (Слика 8. А).

Бројањем IL-33-позитивних ћелија по јединици површине (mm²) периапексног ткива утврђен је статистички значајно већи број ћелија у периапексним лезијама (235,52 ± 12,05 ћелија/mm²) у поређењу са периодонталним лигаментом (120,98 ± 6,96 ћелија/mm²) (p<0.05; Слика 7. В).



Слика 7. Експресија IL-33 у периапексном ткиву ST2^{+/+} BALB/c мишева. А) Репрезентативни препарати периапексних лезија (горњи панели) и периодонталног лигаamenta (доњи панели); увећање X100 (лево, референтна линија = 100 μm) и X400 (десно, референтна линија = 50 μm). В) Постоји статистички значајно већи број IL-33-позитивних ћелија по јединици површине (mm²) периапексног ткива у периапексним лезијама (љубичасти панели) у поређењу са здравим периодонталним ткивом (браон панели) (ср. вредност +/- SE; * p<0.05).

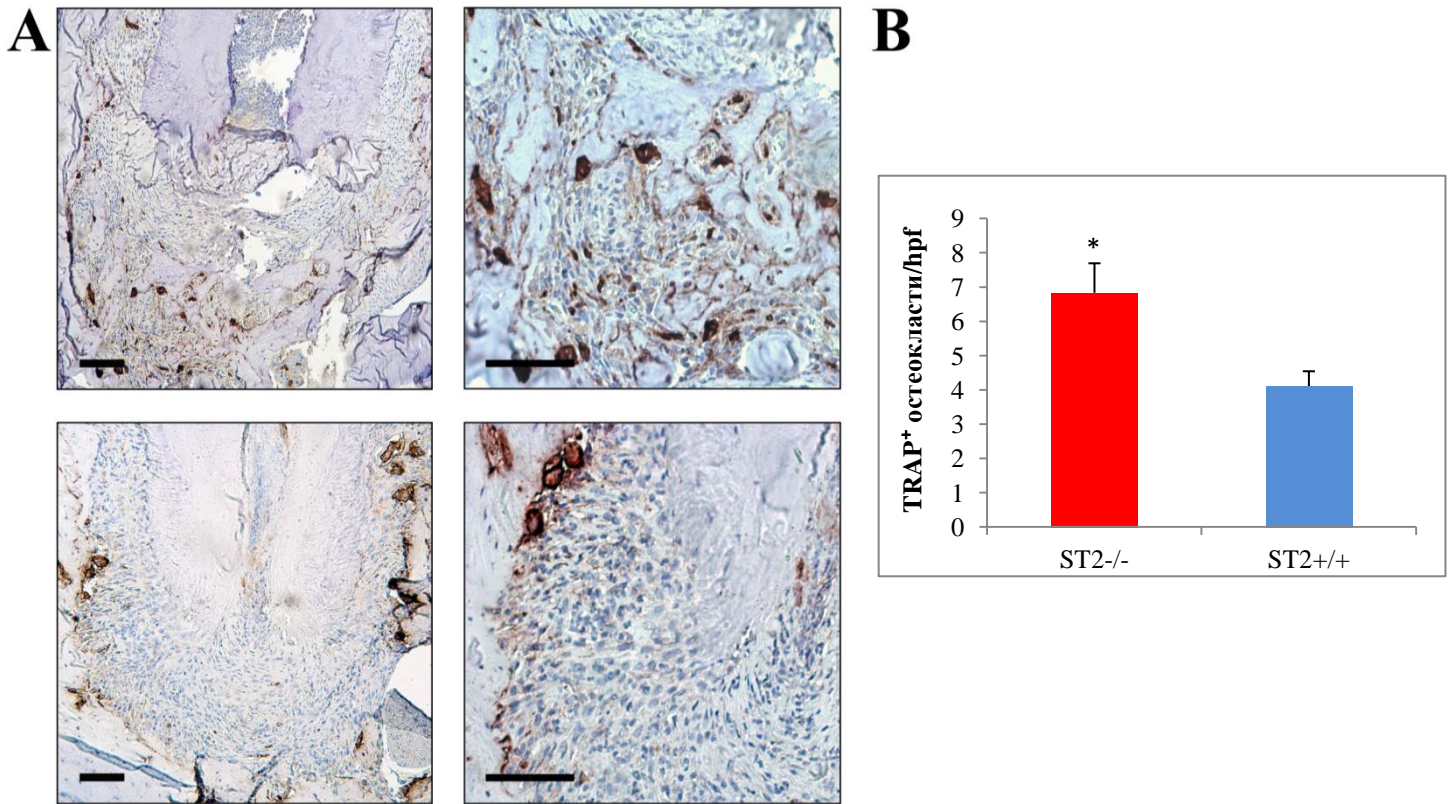
Имунохистохемијска и семи-квантитативна анализа показале су и статистички значајно већи број ST2-позитивних ћелија у периапексним лезијама ($152,33 \pm 16,67$ ћелија/ mm^2) у поређењу са периодонталним лигаментом ($53,01 \pm 4,38$ ћелија/ mm^2) ($p < 0.05$; Слика 8. В).



Слика 8. Експресија ST2 молекула (IL-33R, рецептора за IL-33) у периапексном ткиву ST2^{+/+} BALB/с мишева. А) Репрезентативни препарати периапексних лезија (горњи панели) и периодонталног лигаamenta (доњи панели); увећање X100 (лево, референтна линија = 100 μm) и X400 (десно, референтна линија = 50 μm). В) Постоји статистички значајно већи број ST2-позитивних ћелија по јединици површине (mm^2) периапексног ткива у периапексним лезијама (љубичасти панели) у поређењу са здравим периодонталним ткивом (браон панели) (ср. вредност \pm SE; * $p < 0.05$).

4.7. Делеција ST2 гена повећава број TRAP-позитивних остеокласта у периапексном региону BALB/с мишева

Обзиром да су претходне студије показале да TRAP⁺ остеокласти играју важну улогу у ресорпцији алвеоларне кости у периапексном региону (205-207), желели смо да имунохистохемијом потврдимо њихово присуство у индукованим периапексним лезијама ST2^{-/-} и ST2^{+/+} BALB/с мишева. Као што је приказано на Слици 9. А, уочљиво већи број TRAP⁺ вишеједарних ћелија био је присутан дуж руба ресорбоване алвеоларне кости у периапексном региону ST2^{-/-} мишева (горњи панели) у поређењу са ST2^{+/+} BALB/с мишевима (доњи панели).



Слика 9. Присуство TRAP⁺ остеокласта у периапексном региону ST2^{-/-} и ST2^{+/+} BALB/с мишева. А) Репрезентативни препарати периапексних лезија ST2^{-/-} (горњи панели) и ST2^{+/+} BALB/с мишева (доњи панели); увећање X100 (лево, референтна линија = 100 μ m) и X400 (десно, референтна линија = 50 μ m). В) Постоји статистички значајно већи број TRAP⁺ ћелија у периапексном региону ST2^{-/-} мишева (црвени панели) у поређењу са ST2^{+/+} BALB/с мишевима (плави панели) (ср. вредност +/- SE; * p<0.05).

Бројањем TRAP⁺ остеокласта у 5 насумично изабраних поља на увећању X400 (енгл. *TRAP⁺ osteoclasts per high power field, osteoclasts/hpf*), утврђен је статистички значајно већи број ћелија у периапексном ткиву ST2^{-/-} мишева (6,83 ± 0,86 ћелија на увећању X400) у поређењу са ST2^{+/+} BALB/c мишевима (4,11 ± 0,43 ћелија на увећању X400) (p<0.05; Слика 10. В).

4.8. Експресија IL-33 и ST2 молекула у хуманом периапексном ткиву

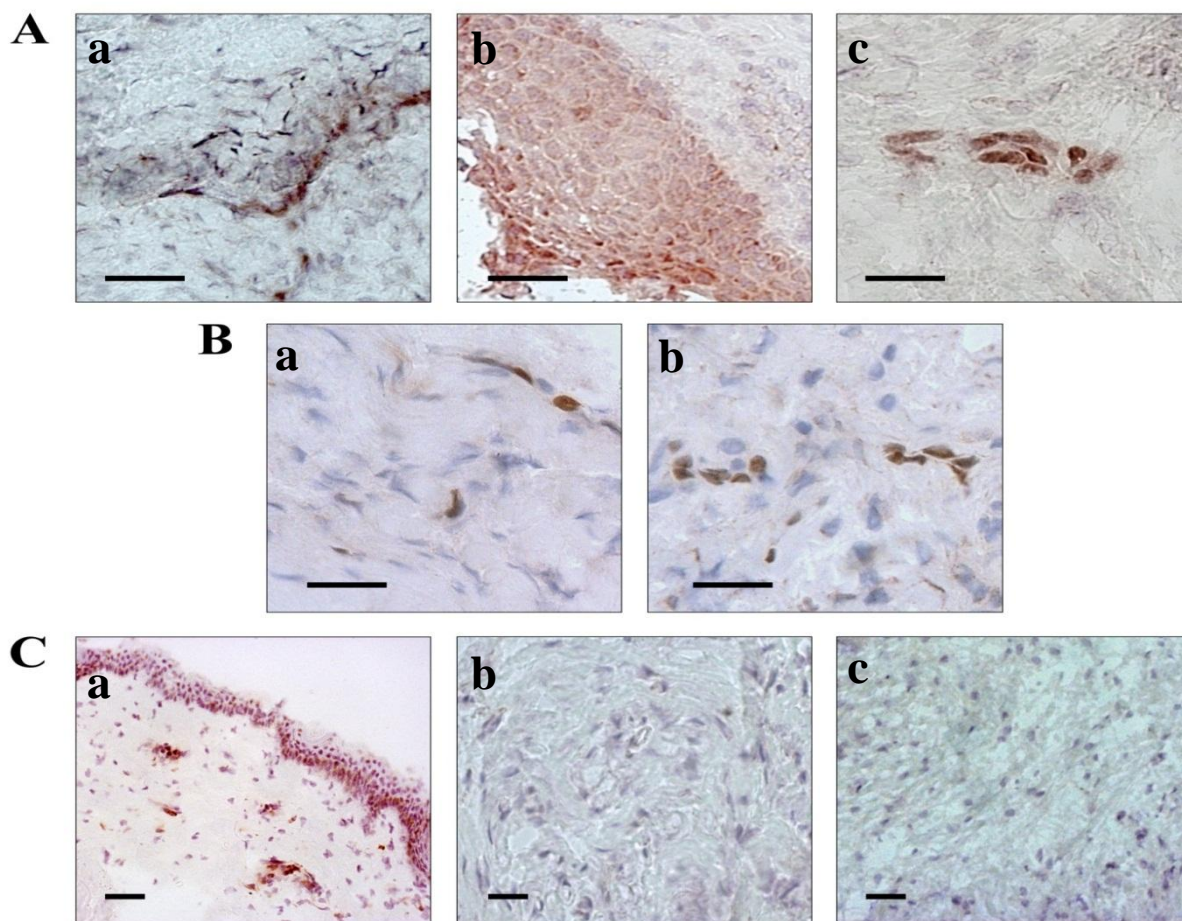
Након што смо уочили присуство IL-33 и ST2 рецептора у индукованим периапексним лезијама и периодонталном лигаменту ST2^{+/+} BALB/c мишева (Слике 8 и 9), желели смо да испитамо експресију ових молекула у хуманом периапексном ткиву.

IL-33 био је присутан и у периапексним лезијама (периапексним грануломима и радикалним цистама) и у здравом периапексном ткиву (Слика 10). Експресију IL-33 уочили смо у једру ћелија које по морфолошким критеријумима одговарају фибробластима и ендотелним ћелијама. Уз то, у радикалним цистама експресију IL-33 уочили смо у једру и цитоплазми ћелија које по морфолошким критеријумима одговарају епителним ћелијама. Док је IL-33 био присутан у свим ендотелним и епителним ћелијама у периапексном ткиву, само поједини фибробласти показивали су позитивност у периодонталном лигаменту.

У здравој хуманој кожи (позитивна контрола) IL-33 експримирали су кератиноцити и дермалне ендотелне ћелије. IL-33 бојење није било присутно (негативне контроле) након изостављања примарног антитела и замене одговарајућом изотипском контролом (mouse IgG1 biotin isotype control, ab37358, Abcam) и преинкубације примарног антитела са блокирајућим пептидом (human IL-33 protein fragment, ab82840, Abcam, UK).

Бројањем IL-33-позитивних ћелија по јединици површине (mm²) периапексног ткива утврђен је статистички значајно већи број фибробласта у периапексним лезијама (14,38 ± 1,15 ћелија/mm² у периапексним грануломима и 12,63 ± 0,82 ћелија/mm² у радикалним цистама) у поређењу са периодонталним лигаментом (5,83 ± 0,8 ћелија/mm²) (p<0.05). Није утврђена статистички значајна разлика (p>0.05) у броју IL-33-позитивних ендотелних ћелија између периапексних лезија (9,41 ± 0,91 ћелија/mm² у периапексним грануломима и 8,81 ± 0,58 ћелија/mm² у радикалним цистама) и здравог периапексног ткива (9,95 ± 1,24

ћелија/mm²). Уз то, није било статистички значајних разлика ($p > 0.05$) у броју IL-33-позитивних фибробласта и ендотелних ћелија између периапексних гранулома и радикалних циста. Епителне ћелије биле су најбројније IL-33-позитивне ћелије у радикалним цистама ($47,39 \pm 2,63$ ћелија/mm²).

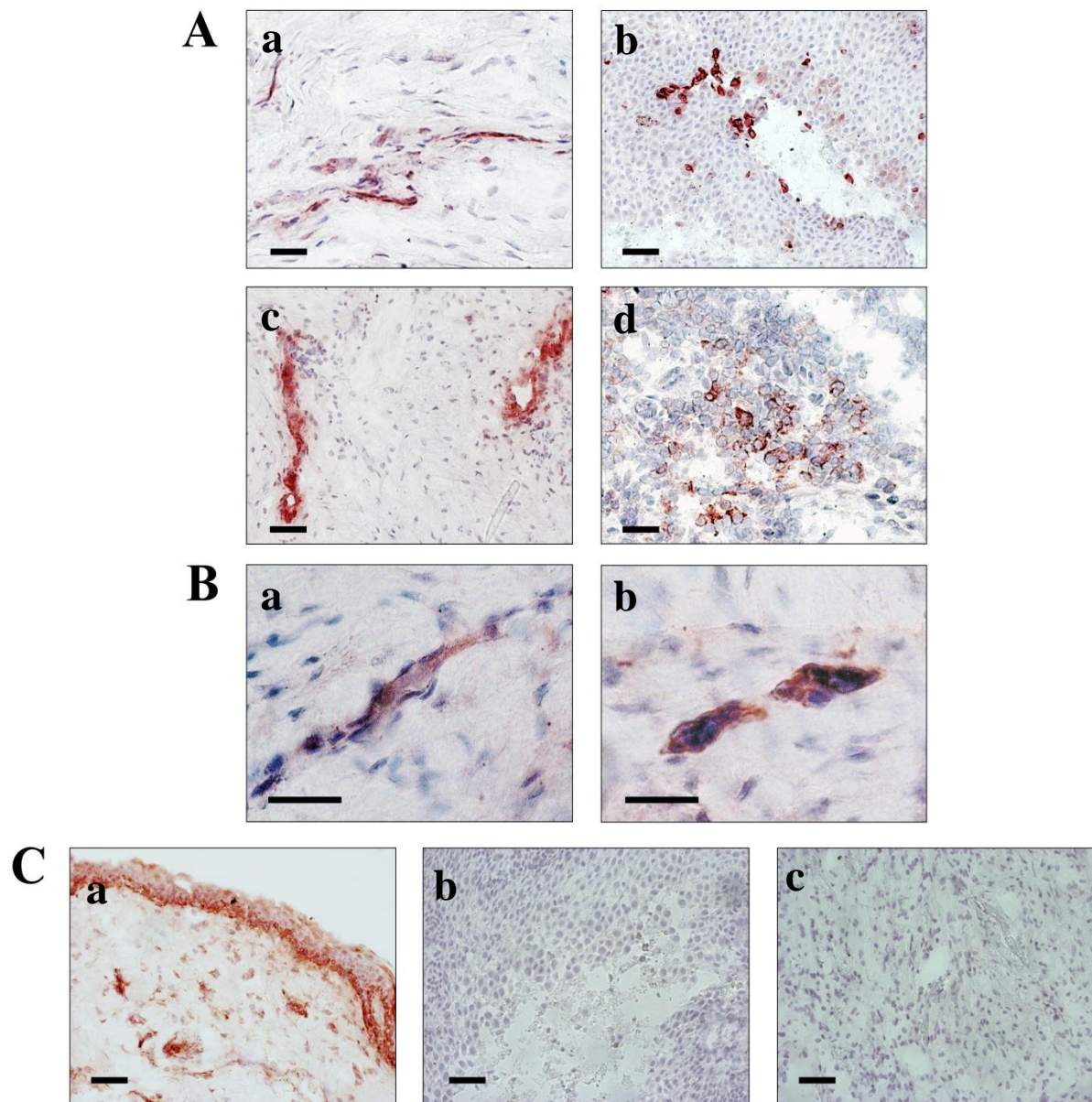


Слика 10. Експресија IL-33 у хуманом периапексном ткиву. Репрезентативни препарати периапексних лезија (А) и периодонталног лигаментa (В); увећање X400 (референтна линија = 50 μm). Присуство IL-33 у фибробластима (Аa, Ва), ендотелним (Аc, Вb) и епителним ћелијама (Аb). С) Позитивна контрола (a) - експресија IL-33 у кератиноцитима и дермалним ендотелним ћелијама у здравој хуманој кожи; увећање X100 (референтна линија = 100 μm) Негативне контроле - одсуство IL-33 позитивности у периапексном ткиву након преинкубације примарног антитела са блокирајућим пептидом (b) и замене примарног антитела одговарајућом изотипском контролом (c); увећање X200 (референтна линија = 50 μm).

ST2 молекул показивао је исти образац експресије у периапексном ткиву као и IL-33, са додатном позитивношћу мононуклеарних ћелија које по морфолошким критеријумима одговарају лимфоцитима и макрофагима (Слика 11).

У здравој хуманој кожи (позитивна контрола) ST2 молекул експримирали су кератиноцити, дермалне ендотелне ћелије и фибробласти. ST2 бојење изостало је (негативне контроле) након замене примарног антитела одговарајућом изотипском контролом (rabbit IgG, ab27472, Abcam) и преинкубације са блокирајућим пептидом (ST2 synthetic peptide, PEP-0195, Thermo Scientific).

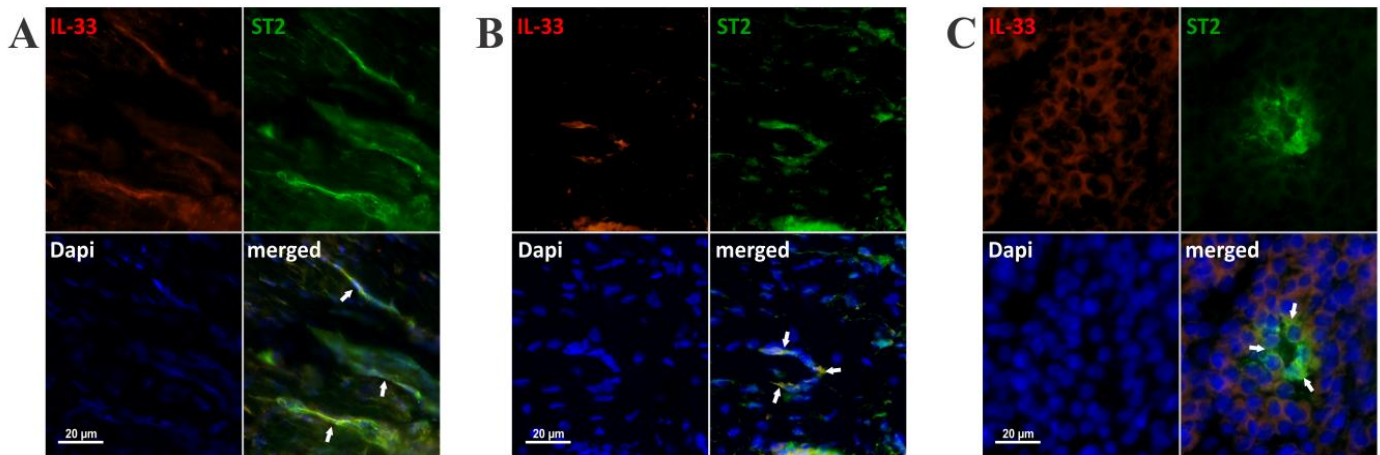
Бројањем ST2-позитивних ћелија по јединици површине (mm^2) периапексног ткива утврђен је статистички значајно већи број фибробласта у периапексним лезијама ($13,16 \pm 0,79$ ћелија/ mm^2 у периапексним грануломима и $12,45 \pm 1,04$ ћелија/ mm^2 у радикалним цистама) у поређењу са периодонталним лигаментом ($10,2 \pm 0,62$ ћелија/ mm^2) ($p < 0.05$). Није утврђена статистички значајна разлика ($p > 0.05$) у броју ST2-позитивних ендотелних ћелија између периапексних лезија ($8,25 \pm 0,81$ ћелија/ mm^2 у периапексним грануломима и $7,89 \pm 0,78$ ћелија/ mm^2 у радикалним цистама) и здравог периапексног ткива ($7,69 \pm 0,60$ ћелија/ mm^2). Уз то, није било статистички значајних разлика ($p > 0.05$) у броју ST2-позитивних фибробласта, ендотелних и мононуклеарних ћелија између периапексних гранулома и радикалних циста ($15,30 \pm 1,13$ мононуклеарних ћелија/ mm^2 у периапексним грануломима и $16,71 \pm 1,81$ мононуклеарних ћелија/ mm^2 у радикалним цистама). За разлику од експресије IL-33 у свим епителним ћелијама (Слика 10. Ab), ST2 бојење било је присутно само у појединим епителним ћелијама у радикалним цистама ($13,79 \pm 1,45$ ћелија/ mm^2) (Слика 11. Ab).



Слика 11. Експресија ST2 молекула у хуманом периапексном ткиву. Репрезентативни препарати периапексних лезија (А; увећање X200, референтна линија = 50 μm) и периодонталног лигамента (В; увећање X400, референтна линија = 50 μm). Присуство ST2 молекула у фибробластима (Аа, Ва), ендотелним (Ас, Вb), епителним (Аb) и мононуклеарним ћелијама (Ad). С) Позитивна контрола (a) - експресија ST2 молекула у кератиноцитима, дермалним ендотелним ћелијама и фибробластима у здравој хуманој кожи; увећање X100 (референтна линија = 100 μm) Негативне контроле - одсуство IL-33 позитивности у периапексном ткиву након преинкубације примарног антитета са блокирајућим пептидом (b) и замене примарног антитета одговарајућом изотипском контролом (c); увећање X200 (референтна линија = 50 μm).

4.9. Ко-експресија IL-33 и ST2 рецептора у хуманим периапексним лезијама

Двоструким имунофлуоресцентним бојењем испитали смо које ћелије у хуманим периапексним лезијама ко-експримирају IL-33 и ST2 рецептор. Већина IL-33 јако/умерено позитивних ћелија које по морфолошким критеријумима одговарају фибробластима показивала је јаку ST2 позитивност (Слика 12. А). Уз то, већина IL-33 умерено/слабо позитивних ћелија које по морфолошким критеријумима одговарају ендотелним ћелијама показивала је јаку/умерену ST2 позитивност (Слика 13. В). ST2 јако/умерено позитивне моноклеарне ћелије које по морфолошким критеријумима одговарају лимфоцитима и макрофагима биле су IL-33 негативне (Слика 12. С).



Слика 12. Ко-експресија IL-33 и ST2 молекула у хуманим периапексним лезијама. Репрезентативни препарати периапексних лезија. IL-33/ST2 ко-експресија била је присутна у ћелијама које по морфолошким критеријумима одговарају фибробластима (А) и ендотелним ћелијама (В), док су моноклеарне ћелије (С) биле једноструко ST2 позитивне (беле стрелице показују позитивност; увећање X630).

5. ДИСКУСИЈА

У до сада објављеној и нама доступној литератури, улога и значај IL-33/ST2 сигналног пута у патогенези периапексних лезија није била испитана. Наша студија по први пут показује да делеција ST2 гена значајно појачава инфламаторну деструкцију експерименталних периапексних лезија, док примена рекомбинантног IL-33 смањује периапексну инфламацију. Уз то, указује и на истовремено присуство IL-33 и ST2 рецептора у хуманом и мишјем периапексном ткиву.

У првом делу истраживања показали смо да одсуство ST2 сигнализације значајно повећава обим ресорпције периапексне алвеоларне кости након индукције лезија (Графикон 1). Уз то, делеција ST2 гена значајно повећава инфлукс инфламаторних ћелија (неутрофилних гранулоцита, CD4⁺ Т лимфоцита, CD11c⁺ дендритских и CD11b⁺ мијелоидних ћелија) и стимулише CD4⁺ Т лимфоците да продукују про-инфламаторне цитокине у периапексним лезијама и лимфним чворовима врата BALB/c мишева (Графикони 2, 5-17).

У другом делу нашег истраживања показали смо да егзогена администрација рекомбинантног IL-33 значајно смањује инфлукс CD3⁺CXCR3⁺ Th1, CD3⁺CCR6⁺ Th17 и CD4⁺ Т лимфоцита који продукују про-инфламаторне цитокине, а повећава удео IL-4-продукујућих CD3⁺ Т лимфоцита у периапексним лезијама ST2^{+/+} BALB/c мишева (Графикони 18-20).

Трећи део истраживања био је базиран на анализи експресије IL-33 и ST2 рецептора у хуманом и мишјем периапексном ткиву. Показали смо да је експресија IL-33 и ST2 молекула значајно већа у периапексним лезијама у поређењу са периодонталним лигаментом (Слике 7, 8, 10 и 11).

5.1. Делеција ST2 гена значајно појачава инфламаторну деструкцију експерименталних периапексних лезија

Експериментални апексни периодонтитис је добар модел за проучавање динамике и карактеристика локалног хроничног запаљења. Карактерише се ресорпцијом алвеоларне кости у периапексном региону, инкорпорацијом гранулативног ткива и инфламаторном инфилтрацијом различитог интензитета (2, 9). Испитивањем утицаја делеције ST2 гена у многобројним експерименталним моделима утврђено је да одсуство ST2 сигнализације промовише инфламацију, али испољава и низ суптилних регулаторних ефеката који за циљ имају уклањање патогена уз минимално оштећење ткива домаћина (185, 208-209). Да бисмо испитали како ST2 делеција утиче на патогенезу индукованих периапексних лезија експерименталне животиње жртвовали смо у акутној (14. дана од отварања пулпе мандибуларних првих молара) и хроничној фази (28. дана експеримента) експанзије апексног периодонтитиса (9). Боље познавање карактеристика инфламаторних лезија у периодонцијуму ST2^{-/-} и ST2^{+/+} мишева, нарочито са аспекта квалитативне и квантитативне структуре имунокомпетентних ћелија, као и редоследа догађаја, може да допринесе разумевању биолошких механизма укључених у настанак и развој периапексних лезија.

Анализирајући хистолошке препарате периапексних лезија уочили смо да су 14. дана експеримента у периодонталном простору ST2^{-/-} и ST2^{+/+} мишева били присутни ретки мононуклеари и јак гранулоцитни инфилтрат. Бројни гранулоцити око самог врха корена зуба формирали су микроапсцес (Слика 2). Вишеједарни остеокласти дуж руба алвеоларне кости указивали су на процес ресорпције (Слика 3). Двадесет осмог дана експеримента периодонтални простор инфилтрисале су бројне мононуклеарне ћелије и гранулоцити (Слика 4). Периапексни инфламаторни инфилтрат пратила је ресорпција алвеоларне кости. Слични резултати добијени су и у другим експерименталним моделима периапексних инфламаторних лезија (9, 30-31). Поред тога, патохистолошка анализа показала је да је делеција ST2 гена у оба експериментална термина узроковала појачану ресорпцију кости и инфламаторну инфилтрацију јачег интензитета у периапексном региону BALB/c мишева (Слика 1).

Резултати дескриптивне хистологије најпре су потврђени хистоморфометријом. Дебљина периодонталног лигамента и ресорпција алвеоларне кости одређена је уз помоћ програма Autodesk AutoCAD 2010. Autodesk AutoCAD је програм који се традиционално користи за мерење и дизајнирање у архитектури и инжењерингу (210). Коришћењем специјално креираних алатки у овом програму за прецизно обележавање и мерење површина смањује се могућност прављења грешки и повећава валидност података (211, 212). Концепт коришћења AutoCAD-а у денталним студијама представља релативно нов семи-квантитативни метод којим се испитује квалитет апексне оптурације после пуњења канала корена зуба и одређује дебљина периодонталног лигамента у току различитих ортодонтских померања зуба (213-216). Ми смо први користили овај програм за квантификацију површина експерименталних периапексних лезија, што смо недавно и публиковали (194). Како још увек не постоји стандардизован и генерално прихваћен метод за хистоморфометрију, овај метод могао би да замени друге, који су знатно скупљи и укључују здравствене ризике, као што су компјутеризована томографија и радиографија (9, 217).

Хистоморфометрија је показала статистички значајно повећање обима ресорпције алвеоларне кости у периапексном региону $ST2^{-/-}$ животиња 14. дана од отварања зубне пулпе мандибуларних првих молара ($p < 0.05$), док је статистички веома значајно повећање ресорпције у периапексу $ST2^{-/-}$ мишева забележено 28. дана експеримента ($p < 0.01$) (Графикон 1). Како су остеокласти ћелије одговорне за ресорпцију кости (2, 6, 7), имунохистохемијском анализом идентификовали смо активирани остеокласте у периапексном ткиву BALB/c мишева коришћењем анти-TRAP антитела (Слика 9). Квантитативна анализа показала је да је број TRAP-позитивних остеокласта статистички значајно већи ($p < 0.05$) у периапексним лезијама $ST2^{-/-}$ мишева у поређењу са $ST2^{+/+}$ животињама. Познато је да се RANKL везује за рецептор RANK на површини пре-остеокласта и промовише њихову матурацију, активацију и преживљавање, а да OPG инхибира ово везивање (63, 71). Поређењем апсолутног броја RANKL- и OPG-позитивних моноклеарних ћелија у периапексним лезијама BALB/c мишева одредили смо RANKL/OPG однос, основни регулаторни механизам активности остеокласта. Овај однос био је статистички значајно већи ($p < 0.05$) у периапексним лезијама $ST2^{-/-}$ мишева (Графикон 15).

Сматрамо да је повећани губитак периапексног коштаног ткива код $ST2^{-/-}$ мишева последица повећаног RANKL/OPG односа, кључног показатеља ресорпције кости у периапексним лезијама (75), као и повећаног броја TRAP-позитивних остеокласта. Добијени резултати сагласни су са резултатима Schulze-а и сарадника (218), који су показали да IL-33 у потпуности блокира стварање TRAP-позитивних остеокласта, чак и у присуству RANKL-а (63). Исти аутори показали су да IL-33 супримира експресију нуклеарног фактора активираних Т лимфоцита 1 (енгл. *nuclear factor of activated T-cells, cytoplasmic 1*, Nfatc1) кључног транскрипционог фактора остеокластогенезе (218). Уз то, Zais и сарадници (184) показали су да IL-33 преко $ST2$ рецептора стимулише продукцију GM-CSF, који делујући на прекурсоре остеокласта усмерава њихово сазревање у правцу алтернативно активираних макрофага (AAM, M2) (184). M2 макрофаги индукују ангиогенезу и обнављање оштећеног ткива (219). Дакле, примена IL-33 инхибира губитак кости, што објашњава зашто је одсуство гена за IL-33 рецептор (IL-33R) узроковало повећање броја остеокласта, а самим тим и повећану ресорпцију алвеоларне кости у периапексном региону BALB/c мишева. Поред тога, и патохистолошка и хистоморфометријска анализа показале су да не постоји разлика у грађи нормалног, здравог периодонталног лигамента између $ST2^{-/-}$ и $ST2^{+/+}$ мишева контролних група (Слика 6. А), потврђујући да је тежа деструкција периапексног ткива код експерименталних животиња последица делеције $ST2$ гена.

Недавно је такође показано да $CD3^{+}$ Т лимфоцити који експримирају RANKL имају значајну улогу у ресорпцији кости у периапексним лезијама посредованој остеокластима (220). И заиста, проценат гејтованих $CD3^{+}$ Т лимфоцита који експримирају RANKL био је значајно већи ($p < 0.05$) у периапексним лезијама $ST2^{-/-}$ мишева, док је проценат гејтованих $CD3^{+}$ Т лимфоцита који експримирају OPG био већи код $ST2^{+/+}$ мишева (Графикон 14).

Резултати претходних студија показали су да су најбројније ћелије у инфламаторним инфилтратима периапексних лезија неутрофилни гранулоцити, лимфоцити, плазмоцити и макрофаги. Остале ћелије, нарочито дендритске ћелије, НК ћелије, мастоцити и еозинофилни гранулоцити присутне су у мањем броју (22). Улога ћелија запаљенског инфилтрата и њихових продуката, посебно цитокина у имунопатогенези апексног периодонтитиса у великој мери је још увек нејасна.

Неутрофилни гранулоцити као ефекторске ћелије урођеног имунског одговора значајни су у раној фази инфекције јер први стижу на место продора микроорганизама, фагоцитују бактерије и секретују бројне медијаторе (леукотријене, простагландине и цитокине), а затим умиру процесом апоптозе. Продукцијом леукотријена B4 и простагландина E2 и I2 неутрофилни гранулоцити активирају остеокласте (2, 6, 7), продукцијом про-инфламаторних цитокина (IL-1, IL-6, TNF- α и RANKL) интензивирају ресорпцију алвеоларне кости, док продукцијом хемотактичких цитокина, првенствено IL-8, остварују значајну улогу у акутној егзацербацији периапексних лезија (123-125). Квантификавањем инфламаторних ћелија по јединици површине (mm^2) периапексних лезија установили смо статистички значајно повећање броја неутрофилних гранулоцита код ST2^{-/-} мишева у поређењу са ST2^{+/+} мишевима 14. дана ($p < 0.05$), а статистички веома значајно повећање 28. дана експеримента ($p < 0.01$) (Графикон 2). Добијени резултати могу се тумачити у складу са доступном литературом о значају IL-33 за функцију неутрофила. Наш налаз сагласан је са резултатима Sakai-а и сарадника (221), који су показали да IL-33 супримира регрутацију неутрофила у експерименталном моделу исхемично-реперфузионог оштећења јетре. Насупрот томе, скорија истраживања показала су да IL-33 индукује миграцију неутрофила активацијом макрофага и мастоцита и директном активацијом ових ћелија (222-223). Разлог неусаглашености ових података није познат.

Анализирајући фенотипске и функционалне карактеристике мононуклеарних ћелија изолованих из периапексних лезија и регионалних лимфних чворова ST2^{-/-} и ST2^{+/+} мишева показали смо да делеција ST2 гена узрокује снажну инфламацију код експерименталних BALB/c животиња.

Укупан број мононуклеарних ћелија које су инфилтрисале периапексно ткиво (Графикони 7 и 8) и цервикалне лимфне лимфне чворове BALB/c мишева 14.-ог и 28.-ог дана након отварања пулпе мандибуларних првих молара (Графикони 11 и 12) био је статистички значајно већи код ST2^{-/-} у поређењу са ST2^{+/+} мишевима ($p < 0.05$).

CD11b је заједнички маркер мијелоидних ћелија (енгл. *common myeloid marker*). CD11b⁺ ћелије биле су присутне знатно већем проценту (Графикон 9) и броју (Графикон 11) у цервикалним лимфним чворовима ST2^{-/-} мишева у односу на ST2^{+/+} мишеве ($p < 0.05$). Претпостављамо да су ове мијелоидне ћелије преобладајуће неутрофилни гранулоцити,

обзиром на њихово присуство у значајном броју у периапексним лезијама (Графикон 2), где су највероватније доспеле миграцијом из лимфних чворова.

NK ћелије представљају „прву линију одбране“ од вирусних инфекција. Њихову активност регулише баланс између активационих и инхибиторних рецептора (136). Активација NK ћелија покреће поларизовану егзоцитозу цитоплазматских гранула праћену ослобађањем перфорина и гранзима, који индукују смрт циљне ћелије, и секрецијом цитокина, пре свега IFN- γ . (112). ST2 молекул експримирају и хумане и мишје NK ћелије (74, 77). Скорија истраживања показују да IL-33 посредством ST2 рецептора директно стимулише (77) или индиректно појачава активност NK ћелија (74). Наиме, IL-33 у комбинацији са про-инфламаторним цитокином IL-12 појачава продукцију IFN- γ у овим ћелијама. Улога NK ћелија у патогенези периапексних лезија није у потпуности разјашњена. Претпоставља се да контролишу ширење вирусних инфекција из канала корена зуба у периапексно ткиво (135). Наши резултати показују да делеција ST2 гена не утиче на број NK ћелија у периапексном ткиву BALB/с мишева ($p > 0.05$) након отварања пулпе мандибуларних првих молара (Графикони 5 и 7).

Подаци из литературе о улози и значају макрофага и лимфоцита у патогенези апексног периодонтитиса су контраверзни. Тако на пример, развој овог обољења код експерименталних животиња са одстрањеним тимусом сугерише на кључну улогу макрофага у иницијацији и прогресији периодонтитиса (224). Међутим, имунохистохемијске анализе показују да у хроничним запаљенским реакцијама које се одвијају код периапексних лезија доминирају Т лимфоцити и механизми којима располаже целуларна имуност (20, 108). Ми смо показали да делеција ST2 гена стимулише инфлукс и макрофага и CD4⁺ Т лимфоцита у инфламирано периапексно ткиво BALB/с мишева (Графикони 5, 6, 7 и 8), при чему само разлика у броју CD4⁺ Т лимфоцита достиже статистичку значајност ($p < 0.05$).

T1/ST2 рецептор је конститутивно експримиран на макрофагима и активација овог рецептора IL-33 индукује алтернативну активацију макрофага који продукцијом имunosупресивних цитокина остварују значајну улогу у индукцији Th2 имунског одговора. Делеција ST2 гена узрокује одсуство T1/ST2 рецептора на мембрани макрофага, чиме онемогућава алтернативну активацију макрофага посредством IL-33/ST2 сигналног пута и стимулише инфлукс класично активираних M1 макрофага (154, 225-226). Сматра се

да су класично активирани макрофаги (M1) про-инфламаторни и цитотоксични, а алтернативно активирани (M2) анти-инфламаторни (227). M1 макрофаги диференцирају у присуству IFN- γ (Графикони 13, 14, 16 и 17) или продуката микроорганизама и представљају моћне ефекторске ћелије. Карактерише их појачана цитотоксична активност, продукција IL-12, слободних радикала кисеоника и индукција Th1 имунског одговора (228-229), чиме интензивирају деструкцију екстраћелијског матрикса везивног ткива, ресорпцију кости и васкуларне реакције у периапексним лезијама (8).

Како је одсуство ST2 сигнализације узроковало значајно повећање ($p < 0.05$) процента (Графикон 9) и броја CD11c⁺ дендритских ћелија у цервикалним лимфним чворовима BALB/c мишева (Графикон 11), сматрамо да је масовни инфлукс CD4⁺ Т лимфоцита у периапексно ткиво експерименталних ST2^{-/-} мишева последица појачане способности дендритских ћелија да стимулишу пролиферацију антиген-специфичних CD4⁺ Т лимфоцита у одсуству T1/ST2 гена (181, 185). Маузуми и сарадници (181) показали су да су конвенционалне дендритске ћелије из културе третиране IL-33 незреле и да функционално и фенотипски не сазревају, као и да недостатак IL-33/ST2 сигналног пута може да „олакша“ сазревање дендритских ћелија. Иста студија показује да незреле дендритске ћелије могу да индукују или активирају имуносупресивне (регулаторне) CD4⁺ Т лимфоците, док зреле дендритске ћелије индукују имуностимулаторне CD4⁺ Т лимфоците. Скорије истраживање показало је да наивни CD4⁺ Т лимфоцити након инкубације са дендритским ћелијама третираним IL-33 појачано продукују IL-5 и IL-13. Претпоставља се да дендритске ћелије реагују на IL-33 преко ST2 рецептора и да ова интеракција представља нови пут Th2 поларизације имунског одговора (182).

Поларизација имунског одговора има вишеструк утицај на патогенезу периапексних лезија. Главни медијатори Th1 имунског одговора (IFN- γ , TNF- α , IL-1 и IL-6) стимулишу инфламацију и разградњу кости у инфламираном периапексном ткиву; IL-17 стимулацијом продукције IL-8 има важну улогу у егзацербацији периапексне инфламације; док Th2 цитокини (IL-4, IL-5, IL-10 и IL-13) и регулаторни Т лимфоцити испољавају репаративно и анти-деструктивно дејство у апексном периодонцијуму (116-118).

T1/ST2 молекула је селективни мембрански маркер Th2 лимфоцита, па се у *in vitro* и *in vivo* истраживањима користио за идентификацију ових ћелија или за потврду њиховог присуства у инфламраним органима (230). И претходне студије (139, 148) и наше истраживање показују да одсуство ST2 сигнализације поларизује имунски одговор ка Th1/Th17 смеру и супримира Th2 имунски одговор. Уз то, показано је да уколико се моноклонским антителима блокира T1/ST2 рецептор CD4⁺ Т лимфоцити продукују про-инфламаторне цитокине (TNF- α , IL-6, IFN- γ , IL-17) (231).

Процент гејтованих CD4⁺ Т лимфоцита који експримирају TNF- α и IL-6 био је статистички значајно већи ($p < 0.05$) како у периапексним лезијама (Графикон 13), тако и у регионалним лимфним чворовима (Графикон 16) ST2^{-/-} мишева у поређењу са ST2^{+/+} мишевима 14. дана након отварања пулпе мандибуларних молара.

TNF- α је именован по способности да индукује хеморагијску некрозу у солидним туморима (55). Данас је познат као цитокин који има значајну улогу у бројним биолошким процесима: регрутацији неутрофила и моноцита на место инфекције, индукцији снажног ћелијског имунског одговора, стимулацији ћелија ендотела да продукују хемокине, стимулацији продукције протеина акутне фазе инфламације. Укључен је у патогенезу реуматоидног артритиса, дијабетеса типа 1, фулминантног хепатитиса и мултипле склерозе. Ефекат TNF на ендотел и леукоците је кључни фактор у развоју локалних инфламаторних реакција које у склопу аутоимунских болести оштећују ткиво (59). Деструктивну улогу у патогенези периапексних лезија остварује стимулацијом продукције матрикс металопротеиназа, индукцијом апоптозе фибробласта и стимулацијом диференцијације остеокласта (60).

IL-6 је један од главних медијатора урођене и у стечене имуности (33). У урођеној имуности стимулише синтезу протеина акутне фазе у хепатоцитима и сазревање неутрофила из прогенитора коштане сржи, док је у стеченој имуности важан за диференцијацију дендритских ћелија, пролиферацију и диференцијацију В лимфоцита и диференцијацију наивних CD4⁺ Т лимфоцита у правцу Th17 субпопулације (47-49). Стимулацијом диференцијације моноцита у остеокласте IL-6 индукује пропадање коштаног ткива током пародонтопатије и хроничног периапексног периодонтитиса (53).

Kawashima и Stashenko (61) показали су да експресија TNF- α и IL-6 позитивно корелира са разградњом алвеоларне кости у периапексним лезијама, због чега су познати као ресорптивни цитокини кости (енгл. *bone resorptive cytokines*). Сматрамо да је појачана продукција ових цитокина, поред повећаног RANKL/OPG односа (Графикон 15), одговорна за повећан обим ресорпције алвеоларне кости у периапексном региону ST2^{-/-} мишева (Графикон 1).

IFN- γ је про-инфламаторни цитокин типа 1. Продукују га CD4⁺, CD8⁺ Т лимфоцити, НК и НКТ ћелије. Посредством рецептора за IFN- γ активира макрофаге, цитотоксичне Т лимфоците, НК ћелије, утиче на промену класа антитела (IgM у IgG), стимулише продукцију IgG антитела и игра важну улогу у апоптози (232). Обзиром на значај који има у индукцији Th1 имунског одговора, сматра се да игра важну улогу у патогенези многих инфламаторних и аутоимунских болести: хроничне грануломатозне болести црева (80), инфламаторне болести јетре (81), дијабетеса типа 1 (82, 83), аутоимунског тиреоидитиса (84). Већи број студија показује да Th1 имунски одговор посредован IFN- γ генерално преоблада у периапексним лезијама, где се доводи у везу са најдеструктивнијим облицима болести (61, 85).

Анализа експресије интрацелуларних цитокина у CD4⁺ Т лимфоцитима показала је да је проценат гејтованих CD4⁺ Т ћелија које експримирају IFN- γ статистички значајно већи ($p < 0.05$) у периапексним лезијама (Графикони 13 и 14) и цервикалним лимфним чворовима ST2^{-/-} мишева у оба експериментална термина (Графикони 16 и 17), чиме је потврдила претходне резултате (61, 85) о агресивној улози CD4⁺ Th1 лимфоцита у периапексној инфламаторној деструкцији (Графикон 1). Супресивно дејство IL-33/ST2 сигналног пута на активност T-bet транскрипционог фактора, важног за диференцијацију Th1 лимфоцита и продукцију IFN- γ (139, 148), објашњава зашто је делеција ST2 гена значајно повећала проценат гејтованих CD4⁺ Т ћелија које експримирају IFN- γ у периапексним лезијама и регионалним лимфним чворовима BALB/c мишева.

IL-17 припада шесточлавној фамилији цитокина од којих су највише проучавани IL-17A и IL-17F (93). Продукују га $\gamma\delta$ Т ћелије, CD8⁺ Т лимфоцити, НК ћелије, неутрофилни и еозинофилни гранулоцити, а главни извор овог цитокина је Th17 субпопулација лимфоцита (90, 91). Посредством IL-17 рецептора (од којих су најважнији и најбоље описани IL-17RA и IL-17RC) експримираних на ендотелним ћелијама и макрофагима

поспешује продукцију TNF- α и IL-1 (97-99). IL-17 има значајну улогу у патогенези хроничне грануломатозне болести црева, мултипле склерозе и реуматоидног артритиса (94-96). И поред релативно добро дефинисане улоге у аутоимунским феноменима, не зна се довољно о његовој улози у апексном периодонтитису. Čolić и сарадници (102) показали су да у периапексним лезијама постоји позитивна корелација између продукције IFN- γ и IL-17, као и да Th17 имунски одговор има значајну улогу у егзацербацији инфламације у инфламираном периапексном ткиву. IL-17 индукује секрецију про-инфламаторних медијатора који промовишу регрутацију неутрофила на место инфламације (97). Наши експерименти такође указују на веће присуство ($p < 0.05$) неутрофилних гранулоцита (Графикон 2) у периапексним лезијама са већим бројем IL-17-продукујућих CD4⁺ Т лимфоцита (Графикони 13 и 14). Значајно већи број неутрофила у периапексним лезијама ST2^{-/-} мишева указује да појачана продукција IL-17 није једина одговорна за долазак гранулоцита на место инфламације.

Сагласно овим резултатима, значајно већи ($p < 0.05$) проценат гејтованих CXCR3⁺CD3⁺ Th1 и CCR6⁺CD3⁺ Th17 лимфоцита био је присутан у периапексним лезијама (Графикони 5 и 6) и регионалним лимфним чворовима ST2^{-/-} мишева у оба експериментална термина (Графикони 9 и 10). CXCR3 и CCR6 су хемокински рецептори који усмеравају миграцију Th1 (35) и Th17 лимфоцита (233). Претходне студије (35, 36) указале су на присуство CD3⁺ лимфоцита у периапексним лезијама који експримирају хемокинске рецепторе карактеристичне за Th1 и Th2 субпопулацију. Th1 лимфоцити преодминантно експримирају CXCR3 и CCR5 хемокинске рецепторе, Th17 лимфоцити CCR6 рецептор, док су CCR2 и CCR3 хемокински рецептори присутни на Th2 лимфоцитима. Silva и сарадници (36) показали су повишену експресију хемокинских рецептора Th2 лимфоцитне субпопулације у ткиву радикалних циста у поређењу са периапексним грануломима и указали на могућ значај Th2 ћелија у еволуцији периапексних лезија. Ми смо први показали присуство CCR6⁺CD3⁺ Th17 лимфоцита у периапексним лезијама, као и утицај делеције ST2 гена на инфлукс ових ћелија у периапексно ткиво BALB/с мишева (234). Присуство лимфоцита који експримирају CCR6 хемокински рецептор показано је у хуманој инфламираној пулпи (233).

IL-4 је представник Th2 цитокина и сматра се кључним цитокином за индукцију Th2 имунског одговора (103). Појачана секреција овог цитокина покреће алтернативну активацију макрофага, активацију В лимфоцита који секретују IgE антитела која

доминирају код паразитарних инфекција и индукцију алергијских реакција кроз активацију мастоцита, базофилних и еозинофилних леукоцита (106). У патогенези периодонтитиса IL-4 остварује протективно дејство инхибицијом транскрипције иРНК про-инфламаторних цитокина и стимулацијом продукције ткивних инхибитора металопроотеиназа и OPG-а (85). Познато је да IL-33/ST2 сигнални пут подстиче диференцијацију наивних Т лимфоцита у правцу Th2 субпопулације и да у активираним Т лимфоцитима стимулише продукцију IL-4 посредством активације транскрипционог фактора GATA-3 (139, 148). Наши резултати то потврђују. Анализом процента гејтованих CD3⁺ Т лимфоцита који експримирају IL-4 у периапексним лезијама (Графикон 13) и цервикалним лимфним чворовима BALB/с мишева (Графикон 16) уочили смо да су мишеви којима је избрисан ген за ST2 у недостатку активације IL-33/ST2 сигналног пута у мањој мери диференцирали ка Th2 субсету. Уз то, сматрамо да је повећана продукција IL-4 у CD3⁺ Т лимфоцитима ST2^{+/+} BALB/с мишева одговорна за редуковано оштећење периапексне алвеоларне кости (Графикон 1).

CD4⁺Foxp3⁺ регулаторни Т лимфоцити контролишу локалне имунске и инфламаторне процесе у периапексним лезијама и на тај начин превенишу њихов развој/егзацербацију (235, 236). Протективну улогу остварују инхибицијом ефекторских Т лимфоцита директним контактом са овим ћелијама (236) или индиректно – продукцијом TGF- β и IL-10 (117-118, 237). Функцију ефекторских Т лимфоцита инхибирају интеракцијом CTLA4 молекула експримираног на мембрани ових ћелија и његових лиганда CD80 и CD86 експримираних на ефекторским Т ћелијама (237). Уз то, продукцијом TGF- β и IL-10 регулаторни Т лимфоцити супримирају ефекторске Т ћелије које инфилтришу периапексне лезије (117, 237). AlShwaimi и сарадници (235) показали су да је број регулаторних Т лимфоцита значајно већи у индукованим периапексним лезијама у поређењу са здравим периодонталним лигаментом. Наши резултати по први пут показују да делеција ST2 гена редукује инфлукс CD4⁺Foxp3⁺ регулаторних Т лимфоцита у периапексне лезије (Графикони 5 и 7) и цервикалне лимфне чворове BALB/с мишева (Графикони 9, 10, 11 и 12), али без статистичке значајности ($p > 0.05$). Сматрамо да је већи број регулаторних Т лимфоцита у периапексним лезијама и регионалним лимфним чворовима ST2^{+/+} мишева допринео редукацији деструкције инфламираног периапексног ткива (Графикон 1).

Улога CD8⁺ Т лимфоцита у патогенези периапексних лезија је и даље дискутабилна. Познато је да су CD8⁺ Т лимфоцити бројнији у дифузним у односу на фокалне периапексне инфилtrate (110). Уз то, показано је да је значајно већи број ових ћелија присутан у цистама у односу на периапексне грануломе (111). Наша студија показала је да је делеција ST2 гена стимулисала инфлукс CD8⁺ Т лимфоцита у периапексне лезије BALB/с мишева (Графикон 7). Анализа цитокинског профила CD8⁺ Т лимфоцита присутних у периапексним лезијама (Графикон 13) и лимфним чворовима врата ST2^{-/-} и ST2^{+/+} мишева 14. дана експеримента (Графикон 16) показала је да су гејтоване CD8⁺ Т ћелије биле TNF- α -, IFN- γ - и IL-17-позитивне и да су у већем проценту инфилтрисале периапексно ткиво и лимфне чворове ST2^{-/-} мишева, али без статистичке значајности ($p>0.05$). Како су претходне студије показале да CD8⁺ Т лимфоцити посредују у деструкцији ткива продукцијом перфорина и гранзима (112) и продукцијом про-инфламаторних цитокина (238, 239), сматрамо да је пораст броја ових ћелија и појачана продукција про-инфламаторних цитокина допринела оштећењу периапексног региона ST2^{-/-} мишева (Графикон 1).

Даљом анализом популација мононуклеарних ћелија показали смо да су CD19⁺ В лимфоцити у већем броју инфилтрисали инфламирани периапексни регион и лимфне чворове врата ST2^{-/-} мишева у поређењу са ST2^{+/+} мишевима у оба експериментална термина (Графикони 7, 8, 11 и 12), али разлика у њиховом броју није достигла статистичку значајност ($p>0.05$). Скорија студија показала је да *in vivo* администрација IL-33 наивним мишевима индукује синтезу Th2 цитокина и спленомегалију, упућујући на улогу IL-33 у активацији В лимфоцита (240). Насупрот томе, наши резултати сугеришу да је интензивирана пролиферација В лимфоцита последица недостатка IL-33/ST2 сигналног пута. Уз то, уочили смо да су CD19⁺ В лимфоцити били присутни у већем броју у периапексним лезијама и лимфним чворовима врата ST2^{-/-} и ST2^{+/+} мишева 28. дана (Графикони 8 и 12) у поређењу са 14.-тим даном експеримента (Графикони 7 и 11), што објашњавамо важном улогом ових ћелија у каснијим фазама развоја периапексних лезија (119, 121).

5.2. Примена рекомбинантног IL-33 смањује периапексну инфламацију

Након везивања IL-33 за T1/ST2 рецептор на наивним Т лимфоцитима активира се IL-33/ST2 сигнални пут који утиче на диференцијацију Th0 у Th2 ћелије и усмерава имунски одговор у Th2 смеру (174, 188). Улога IL-33/ST2 сигналног пута позната је у више модела у инфективном имунитету, алергијама и аутоимуности (151), али није испитивана у патогенези апексног периодонтитиса.

Ми смо по први пут показали да ова сигнална осовина утиче на миграцију ћелија у експерименталним периапексним лезијама. Анализом популација мононуклеарних ћелија које су инфилтрисале периапексно ткиво ST2^{+/+} мишева 28. дана експеримента уочили смо значајно смањење процента CD4⁺ Т лимфоцита и гејтованих CD3⁺CXCR3⁺ Th1 и CD3⁺CCR6⁺ Th17 лимфоцита након примене рекомбинантног IL-33 ($p < 0.05$). Процент CD8⁺ Т лимфоцита, макрофага и NK ћелија био је такође смањен након примене IL-33, док је проценат CD4⁺Foxp3⁺ регулаторних Т лимфоцита био повећан, али разлика у броју ових ћелија није достигла статистичку значајност ($p > 0.05$) (Графикон 18).

Анализа експресије интрацелуларних цитокина у Т лимфоцитима који су инфилтрисали периапексне лезије IL-33 третираних мишева 28. дана након индукције обољења показала је да је егзогена апликација рекомбинантног IL-33 супримира Тh1/Th17 и истовремено индуковала Th2 имунски одговор. Процент гејтованих CD4⁺ Т лимфоцита који експримирају TNF- α -, IL-6-, IFN- γ - и IL-17 био је статистички значајно мањи, а проценат гејтованих CD3⁺ Т лимфоцита који експримирају IL-4 статистички значајно већи у периапексним лезијама BALB/с мишева којима је дат IL-33 ($p < 0.05$). Уз то, проценат гејтованих CD8⁺ Т лимфоцита који експримирају TNF- α -, IFN- γ - и IL-17 био је мањи након примене IL-33, али без статистичке значајности ($p > 0.05$) (Графикон 20).

Сматрамо да у мишјем моделу периапексних лезија егзогено апликован IL-33 посредством IL-33/ST2 сигналног пута утиче на Th2 поларизацију имунског одговора и повећану продукцију IL-4 у CD3⁺ Т лимфоцитима. Познато је да IL-33/ST2 сигнални пут у активираним Т лимфоцитима стимулише продукцију IL-4 посредством активације транскрипционог фактора GATA-3, а инхибира продукцију про-инфламаторних цитокина супресијом транскрипционог фактора T-bet (139, 148), што објашњава наш резултат.

5.3. Експресија IL-33 и ST2 рецептора у мишјем и хуманом периапексном ткиву

Ми смо по први пут показали присуство IL-33 у мишјем периапексном ткиву (234), хуманом периодонталном лигаменту и радикалним цистама (241). Досадашња истраживања периапексних лезија обухватила су једино испитивање експресије IL-33 на нивоу иРНК у периапексним грануломима (242), иако је неколико студија о улози овог цитокина у периодонталној болести недавно публиковано. Buduneli и сарадници (243) показали су да је концентрација IL-33 у гингивалној цервикалној течности значајно већа код особа са хроничним периодонтитисом у поређењу са здравом контролном групом. Поред тога, показано је да TNF- α индукује експресију IL-33 у хуманим фибробластима изолованим из гингиве особа са периодонтитисом (244). Повећана експресија IL-33 показана је и у експерименталном моделу периодонтитиса (245).

Да бисмо боље разумели улогу IL-33 у хроничном апексном периодонтитису имунохистохемијском анализом испитали смо образац експресије овог цитокина како у мишјем, тако и у хуманом периапексном ткиву.

Бројањем имунопозитивних ћелија по јединици површине мишјег периапексног ткива (mm^2) показали смо да је експресија IL-33 значајно већа ($p < 0.05$) у индукованим периапексним лезијама у поређењу са здравим периодонталним лигаментом ST2^{+/+} BALB/с мишева (Слика 7).

У хуманом периапексном ткиву IL-33 био је присутан у фибробластима и ендотелним ћелијама периодонталног лигамента и периапексних лезија (периапексних гранулома и радикалних цисти) и у епителним ћелијама радикалних циста (Слика 10). Moussion и сарадници (246) показали су да ендотелне и епителне ћелије конститутивно експримирају IL-33, што потврђују и наши резултати. Иако овај цитокин није детектован у фибробластима изолованим из нормалних хуманих ткива, осим у лимфном ткиву (247), ми смо показали његово присуство у фибробластима изолованим из хуманог периодонталног лигамента.

Нуклеарно бојење ендотела у нашим узорцима ткива сагласно је са резултатима претходних студија о присуству IL-33 у једру нормалних и хронично инфламраних хуманих ткива: хуманој кожи, интестинуму, плућима (248), синовији болесника са

реуматоидним артритисом и интестинуму болесника са Кроновом болешћу (165). Ови подаци заједно даље поткрепљују тврдњу Carriere-а и сарадника (165) да је IL-33 нуклеарни фактор ендотелних ћелија. Интересантно је да је експресија IL-33 у епителним ћелијама радикалних циста била присутна и у једру и у цитоплазми (Слика 10. Аb). Претпостављамо да је IL-33 ослобођен у цитоплазму из једра ових ћелија како би остварио улогу „алармина“ (246).

Морфометријска анализа показала је да је број IL-33-позитивних фибробласта/mm² хуманог периапексног ткива значајно већи ($p < 0.05$) у периапексним лезијама (Слика 10. А) у поређењу са здравим периапексним ткивом (Слика 10. В), што објашњавамо чињеницом да про-инфламаторни стимулуси индукују експресију IL-33 у фибробластима (249-250). Анализа броја IL-33-позитивних ендотелних и епителних ћелија по mm² хуманог периапексног ткива показала је да није биле значајне разлике ($p > 0.05$) у броју ових ћелија између периапексних лезија и периодонталног лигамента.

Познато је да IL-33 остварује своје дејство везујући са за ST2 рецептор на мембрани фибробласта, ендотелних и епителних ћелија (251-252). Ми смо показали да је ST2 молекула присутан како у мишјем (234), тако и хуманом периапексном ткиву (241). Бројањем имунопозитивних ћелија по јединици површине мишјег периапексног ткива уочили смо да је експресија ST2 молекула значајно већа ($p < 0.05$) у индукованим периапексним лезијама у поређењу са здравим периодонталним лигаментом ST2^{+/+} BALB/c мишева (Слика 8). Како је недавно показано да IL-33 посредством ST2 рецептора инхибира остеокластогенезу (253), претпостављамо да већи број IL-33- и ST2-позитивних ћелија у периапексним лезијама BALB/c мишева указује на протективну улогу IL-33/ST2 сигналног пута у ресорпцији инфламираног периапексног региона, што потврђују и наши резултати (Графикон 1).

Имунохистохемијска анализа хуманог периапексног ткива показала је експресију ST2 молекула у фибробластима и ендотелним ћелијама периапексних лезија (Слика 11. А) и здравог периапексног ткива (Слика 11. В), и епителу радикалних циста (Слика 11. Аb). Познато је да Th2 цитокини индукују експресију ST2 гена у епителним ћелијама (254). Одсуство имунопозитивности у свим епителним ћелијама (Слика 11. Аb) објашњавамо истовременим учешћем Th1 и Th2 имунског одговора у патогенези ових лезија (255). Даљом анализом препарата периапексних лезија уочили смо ST2 бојење мононуклеарних

ћелија које по морфолошким критеријумима одговарају лимфоцитима или макрофагима (Слика 11. Ad), што није изненађујуће обзиром да је претходно показано да су ове ћелије најзаступљеније у периапексним грануломима и цистама (256). Čolić и сарадници (257) су проточном цитофлуорометријском анализом мононуклеарних ћелија изолованих из хуманих периапексних лезија показали супротно - одсуство експресије ST2L молекула у CD3⁺ Т лимфоцитима.

Морфометријска анализа показала је да је број ST2-позитивних фибробласта/mm² хуманог периапексног ткива статистички значајно већи (p<0.05) у периапексним лезијама (Слика 11. A) у поређењу са периодонталним лигаментом (Слика 11. B). Овај налаз сагласан је са резултатима Тајима-е и сарадника (258), који су показали да експресију ST2 гена у плућном моделу фиброзе индукују про-инфламаторни и Th2 цитокини. Анализирајући број ST2-позитивних мононуклеарних, ендотелних и епителних ћелија по mm² хуманог периапексног ткива уочили смо да није биле значајне разлике (p>0.05) у броју ових ћелија између периапексних лезија и периодонталног лигамента. Претпостављамо да већи број IL-33- и ST2-позитивних фибробласта у периапексним лезијама упућује на умешаност IL-33/ST2 сигналног пута у њиховом фиброзирању у хроничној фази експанзије (259-260).

Даље смо двоструком имунофлуоресцентном анализом испитали ко-експресију IL-33 и ST2 рецептора у хуманим периапексним лезијама. IL-33/ST2 ко-експресија недавно је показана у стромалним ћелијама материце у првом триместру трудноће (261), док је у периапексном ткиву непозната. Ми смо уочили да фибробласти (Слика 12. A) и ендотелне ћелије (Слика 12. B) ко-експримирају IL-33 и ST2 молекула. Претпостављамо да IL-33 остварује аутокринно дејство везујући се за ST2 рецептор у овим ћелијама. Мононуклеарне ћелије које по морфолошким критеријумима одговарају лимфоцитима или макрофагима биле су једноструко ST2-позитивне (Слика 12. C), што није изненађујуће обзиром да ове ћелије не продукују IL-33.

6. ЗАКЉУЧЦИ

На основу анализе добијених резултата можемо да изведемо следеће закључке:

1. Делетија ST2 гена значајно појачава инфламаторну деструкцију периапексног ткива

- 1.1. Делетија ST2 гена повећава обим ресорпције алвеоларне кости у периапексном региону BALB/c мишева након индукције лезија
- 1.2. ST2 делетија повећава инфлукс ефекторских ћелија у периапексне лезије BALB/c мишева
- 1.3. ST2 делетија у експерименталном моделу периапексних лезија подстиче поларизацију имунског одговора ка Th1/Th17 смеру, а инхибира Th2 имунски одговор

2. Активација IL-33/ST2 сигналног пута смањује периапексну инфламацију, а повећава фиброзу

- 2.1. Активација IL-33/ST2 сигналног пута смањује инфлукс ефекторских мононуклеарних ћелија и редукује инфламацију у периапексним лезијама BALB/c мишева
- 2.2. Егзогена примена рекомбинантног IL-33 у периапексним лезијама BALB/c мишева инхибира продукцију про-инфламаторних цитокина (TNF- α -, IL-6-, IFN- γ - и IL-17) у CD4⁺ и CD8⁺ Т лимфоцитима, а подстиче продукцију IL-4 у CD3⁺ Т лимфоцитима
- 2.3. Повећан број IL-33- и ST2-позитивних фибробласта у хуманим периапексним лезијама указује на умешаност IL-33/ST2 сигналног пута у фиброзирању инфламираног периапексног ткива

СКРАЋЕНИЦЕ

en	глеђ (<i>enamel</i>)
de	дентин
pc	комора пулпе (<i>pulp cavity</i>)
ac	ацелуларни цемент
cc	целуларни цемент
jb	вилична кост (<i>jawbone</i>)
sf	Шарпејева влакна (<i>Sharpey's fibers</i>)
pdl	периодонтални лигамент
so	секундарни остеон
po	примарни остеон
vc	васкуларни канал
ab	алвеоларна кост (<i>alveolar bone</i>)
IL	интерлеукин (<i>interleukin</i>)
TNF	фактор некрозе тумора (<i>tumor necrosis factor</i>)
Th лимфоцити	помоћнички Т лимфоцити (<i>T helper</i>)
Treg лимфоцити	регулаторни Т лимфоцити
NALP3	<i>NACHT, LRR and PYD domains-containing protein 3</i>
AP-1	<i>activation protein 1</i>
NF-κB	<i>nuclear factor κB</i>
IL-1R	рецептор за IL-1 (<i>IL-1 receptor</i>)
IL-1RacP	помоћни протеин IL-1R (<i>IL-1R accessory protein</i>)
IRAK	<i>IL-1 receptor associated kinase</i>
TRAF-6	<i>tumor necrosis factor receptor-associated factor 6</i>

FADD	<i>Fas-associated DD protein</i>
NIK	<i>NF-κB-inducing kinase</i>
RANKL	<i>receptor activator of nuclear factor kappa-B ligand</i>
RANK	<i>receptor activator of nuclear factor kappa-B</i>
OPG	<i>osteoprotegerin</i>
Jak	<i>janus kinase</i>
STAT1α	<i>signal transducers and activators of transcription alpha</i>
GAF	<i>interferon-gamma activator factor</i>
GAS	<i>interferon-gamma activator sequence</i>
TGF-β	<i>transforming growth factor beta</i>
mRNA	информациона РНК (<i>messenger RNA</i>)
TIMPs	ткивни инхибитори металопротеиназа (<i>tissue inhibitors of metalloproteinases</i>)
GM-CSF	фактор стимулације колонија гранулоцита и макрофага (<i>granulocyte-macrophage colony stimulating factor</i>)
DCs	дендритске ћелије (<i>dendritic cells</i>)
KIR	<i>killer cell Ig-like receptor</i>
MLD-STZ	вишеструке мале дозе стрептозотоцина (<i>multiple low dose streptozotocin</i>)
LPS	липополисахарид (<i>lipopolysaccharide</i>)
TLR	рецептор сличан толу (<i>Toll like receptor</i>)
NO	азотни оксид (<i>nitrogen oxide</i>)
NF-HEV	нуклеарни фактор венула са високим ендотелом (<i>nuclear factor of high endothelial venules</i>)
LANA	<i>latency associated nuclear antigen</i>

myD88	<i>myeloid differentiation primary-response protein 88</i>
MAPKs	<i>mitogen-activated protein kinases</i>
WT	<i>wild type</i>
ST2^{-/-}	<i>ST2 knock-out</i>
PBS	<i>phosphate-buffered saline</i>
BSA	<i>bovine serum albumin</i>
H&E	<i>hematoxylin-eosin</i>
FBS	говеђи фетални серум (<i>fetal bovine serum</i>)
EDTA	<i>ethylenediaminetetraacetic acid</i>
hpf	<i>high-power field</i>
DAB	диаминобензидин (<i>3,3-Diaminobenzidine</i>)
SE	стандардна грешка (<i>Standard Error</i>)

7. ЛІТЕРАТУРА

1. Graves DT, Oates T, Garlet GP. Review of osteoimmunology and the host response in endodontic and periodontal lesions. *J Oral Microbiol* 2011; doi: 10.3402/jom.v3i0.5304.
2. Nair PN. Pathogenesis of apical periodontitis and the causes of endodontic failures. *Crit Rev Oral Biol Med* 2004; 15: 348-381.
3. LeBlanc AR, Reisz RR. Periodontal ligament, cementum, and alveolar bone in the oldest herbivorous tetrapods, and their evolutionary significance. *PLoS One* 2013; 8: e74697
4. Angelraud R. Anatomy and histology of periodontium. *Cah Odontostomatol Touraine* 1973; 5: 41-45.
5. Angelraud R. Histological study of inflammation during periodontolysis. *Rev Fr Odontostomatol* 1970a; 17: 549-56.
6. McNicholas S, Torabinejad M, Blankenship J, Bakland L. The concentration of prostaglandin E2 in human periradicular lesions. *J Endod* 1991; 17: 97-100.
7. Torabinejad M, Cotti E, Jung T. Concentrations of leukotriene B4 in symptomatic and asymptomatic periapical lesions. *J Endod* 1992; 18: 205-208.
8. Bar-Shavit Z. Taking a toll on the bones: regulation of bone metabolism by innate immune regulators. *Autoimmunity* 2008; 41: 195–203.
9. Wang CY, Stashenko P. Kinetics of bone-resorbing activity in developing periapical lesions. *J Dent Res* 1991; 70: 1362-1366.
10. Oguntebi BR, Barker BF, Anderson DM, Sakumura J. The effect of indomethacin on experimental dental periapical lesions in rats. *J Endod* 1989; 15: 117-121.
11. Marton IJ, Kiss C. Protective and destructive immune reactions in apical periodontitis. *Oral Microbiol Immunol* 2000; 15: 139-150.
12. Angelraud R. Gingivitis and periodontitis. The gingival lesion: histopathology. *Rev Stomatodol Nord Fr* 1970b; 25: 235-241.
13. Piattelli A, Artese L, Rosini S, Quaranta M, Musiani P. Immune cells in periapical granuloma: morphological and immunohistochemical characterization. *J Endod* 1991; 17: 26–29.

14. Rodini CO, Lara VS. Study of the expression of CD68+ macrophages and CD8+ T cells in human granulomas and periapical cysts. *Oral Surg Oral Med Oral Pathol Oral Radiol Endod* 2001; 92: 221–227.
15. Liapatas S, Nakou M, Rontogianni D. Inflammatory infiltrate of chronic periradicular lesions: an immunohistochemical study. *Int Endod J* 2003; 36: 464–471.
16. Nair PN. Apical periodontitis: a dynamic encounter between root canal infection and host response. *Periodontol 2000* 1997; 13: 121–148.
17. Nair PN, Pajarola G, Schroeder HE. Types and incidence of human periapical lesions obtained with extracted teeth. *Oral Surg Oral Med Oral Pathol Oral Radiol Endod* 1996; 81: 93-102.
18. Gao Z, Mackenzie IC, Rittman BR, Korszun AK, Williams DM, Chruchley AT. Immunocytochemical examination of immune cells in periapical granulomata and odontogenic cysts. *J Oral Pathol* 1988; 17: 84-90.
19. Takahashi K, MacDonald D, Murayama Y, Kinane D. Cell synthesis, proliferation and apoptosis in human dental periapical lesions analysed by in situ hybridization and immunohistochemistry. *Oral Dis* 1999; 5: 313-320.
20. Torabinejad M, Kettering JD. Identification and relative concentration of B and T lymphocytes in human chronic periapical lesions. *J Endod* 1985; 11: 122-125.
21. Shear M. *Cysts of the oral regions*. 3rd edition. Oxford: Wright; 1992.
22. Lukić A, Danilović V, Petrović R. Comparative immunohistochemical and quantitative analysis of inflammatory cells in symptomatic and asymptomatic chronic periapical lesions. *Vojnosanit Pregl* 2008; 65: 435-440.
23. Surwillo EJ. Periapical lesions, diagnosis and treatment. *Images Margeutte Univ Dent Reflections* 1966;6:4-5.
24. Wan C, Yuan G, Yang J, Sun Q, Zhang L, Zhang J, Zhang L, Chen Z. MMP9 deficiency increased the size of experimentally induced apical periodontitis. *J Endod* 2014; 40: 658-664.
25. Walton RE, Ardjmand K. Histological evaluation of the presence of bacteria in induced periapical lesions in monkeys. *J Endod* 1992; 18: 216-227.
26. Silva LA, Novaes AB Jr, de Oliveira RR, Nelson-Filho P, Santamaria M Jr, Silva RA. Antimicrobial photodynamic therapy for the treatment of teeth with apical periodontitis: a histopathological evaluation. *J Endod* 2012; 38-360-366.
27. Torabinejad M, Kiger RD. Experimentally induced alterations in periapical tissues of the cat. *J Dent Res* 1980; 59: 87-96.

28. Kakehashi S, Stanley HR, Fitzgerald RJ. The effects of surgical exposures of dental pulps in germ-free and conventional laboratory rats. *Oral Surg Oral Med Oral Pathol* 1965; 20: 340–349.
29. Teles R, Wang CY, Stashenko P. Increased susceptibility of RAG-2 SCID mice to dissemination of endodontic infections. *Infect Immun* 1997; 65: 3781-3787.
30. Yamasaki M, Kumazawa M, Kohsaka T, Nakamura H. Effect of methotrexate-induced neutropenia on rat periapical lesion. *Oral Surg Oral Med Oral Pathol* 1994;77:655-661.
31. Kaneko T, Okiji T, Kan L, Suda H, Takagi M. An immunoelectron-microscopic study of class II major histocompatibility complex molecule-expressing macrophages and dendritic cells in experimental rat periapical lesions. *Arch Oral Biol* 2001; 46: 713-720.
32. Silva TA, Garlet GP, Fukada SY, Silva JS, Cunha FQ. Chemokines in oral inflammatory diseases: apical periodontitis and periodontal disease. *J Dent Res* 2007; 86: 306–319.
33. Taylor J.J. Cytokine regulation of immune responses to *Porphyromonas gingivalis*. *Periodontology* 2000 2010; 54: 160–194.
34. Lukić A, Vojvodić D, Majstorović I, Čolić M. Production of interleukin-8 in vitro by mononuclear cells isolated from human periapical lesions. *Oral Microbiol Immunol* 2006; 21: 296–300.
35. Kabashima H, Yoneda M, Nagata K, Hirofuji T, Ishihara Y, Yamashita M, Maeda K. The presence of chemokine receptor (CCR5, CXCR3, CCR3)-positive cells and chemokine (MCP1, MIP-1alpha, MIP-1beta, IP-10)- positive cells in human periapical granulomas. *Cytokine* 2001; 16: 62-66.
36. Silva TA, Garlet GP, Lara VS, Martins Jr W, Silva JS, Cunha FQ. Differential expression of chemokines and chemokine receptors in inflammatory periapical diseases. *Oral Microbiol Immunol* 2005; 20: 310-316.
37. Barksby HE, Lea SR, Preshaw PM, Taylor JJ. The expanding family of interleukin-1 cytokines and their role in destructive inflammatory disorders. *Clin Exp Immunol* 2007; 149: 217–225.
38. Jagadeesh S. Rao, G. Jean Harry, Stanley I. Rapoport, Hyung-Wook Kim. Increased excitotoxicity and neuroinflammatory markers in postmortem frontal cortex from bipolar disorder patients. *Mol Psychiatry* 2010; 15: 384-392.
39. Tanabe N, Maeno M, Suzuki N, Fujisaki K, Tanaka H, Ogiso B, Ito K. IL-1 alpha stimulates the formation of osteoclast-like cells by increasing M-CSF and PGE2 production and decreasing OPG production by osteoblasts. *Life Sci* 2005; 77: 615–626.

40. Fouad AF. IL-1 alpha and TNF-alpha expression in early periapical lesions of normal and immunodeficient mice. *J Dent Res* 1997; 76:1548-1554.
41. Chen CJ, Kono H, Golenbock D, Reed G, Akira S, Rock KL. Identification of a key pathway required for the sterile inflammatory response triggered by dying cells. *Nat Med* 2007; 13: 851–856.
42. Dinarello C.A. Immunological and inflammatory functions of the interleukin-1 family. *Annu Rev Immunol* 2009; 27: 519–550.
43. Matsuki Y., Yamamoto T., Hara K. Localization of interleukin-1 (IL-1) iRNK-expressing macrophages in human inflamed gingiva and IL-1 activity in gingival crevicular fluid. *J Periodontal Res* 1993; 28: 35–42.
44. Lee HJ, Kang IK, Chung CP, Choi SM. The subgingival microflora and gingival crevicular fluid cytokines in refractory periodontitis. *J Clin Periodontol* 1995; 22: 885–890.
45. Barkhordar RA, Hussain MZ, Hayashi C. Detection of interleukin-1 beta in human periapical lesions. *Oral Surg Oral Med Oral Pathol.* 1992; 73 :334-336.
46. Hamachi T, Anan H, Akamine A, Fujise O, Maeda K. Detection of interleukin-1 beta mRNA in rat periapical lesions. *J Endod* 1995; 21:118-121.
47. Kishimoto T. Interleukin-6: from basic science to medicine – 40 years in immunology. *Annu Rev Immunol* 2005; 23: 1–21.
48. Bettelli E, Carrier Y, Gao W, Korn T, Strom TB, Oukka M, Weiner HL, Kuchroo VK. Reciprocal developmental pathways for the generation of pathogenic effector TH17 and regulatory T cells. *Nature* 2006; 441: 235–238.
49. Park SJ, Nakagawa T, Kitamura H, Atsumi T, Kamon H, Sawa S, Kamimura D, Ueda N, Iwakura Y, Ishihara K, Murakami M, Hirano T. IL-6 regulates in vivo dendritic cell differentiation through STAT3 activation. *J Immunol* 2004; 173: 3844–3854.
50. Girasole G, Jilka RL, Passeri G, Boswell S, Boder G, Williams DC, Manolagas SC. 17 beta-estradiol inhibits interleukin-6 production by bone marrow-derived stromal cells and osteoblasts in vitro: a potential mechanism for the antiosteoporotic effect of estrogens. *J Clin Invest* 1992; 89: 883-891.
51. Passeri G, Girasole G, Manolagas SC, Jilka RL. Endogenous production of tumor necrosis factor by primary cultures of murine calvarial cells: influence on IL-6 production and osteoclast development. *Bone Miner* 1994; 24: 109-126.
52. Binkley NC, Sun WH, Checovich MM, Roecker EB, Kimmel DB, Ershler WB. Effects of recombinant human interleukin-6 administration on bone in rhesus monkeys. *Lymphokine Cytokine Res* 1994; 13: 221-226.

53. Baker PJ, Dixon M, Evans RT, Dufour L, Johnson E, Roopenian DC. CD4 (+) T cells and the proinflammatory cytokines gamma interferon and interleukin-6 contribute to alveolar bone loss in mice. *Infect Immun* 1999; 67: 2804–2809.
54. Huang GTJ, Do M, Wingard M, Park JS, Chugal N. Effect of interleukin-6 deficiency on the formation of periapical lesions after pulp exposure in mice. *Oral surg Oral med Oral Pathol Oral Radiol Endod* 2001; 92: 83-88.
55. Carswell EA, Old LJ, Kassel RL, Green S, Fiore N, Williamson B. An endotoxin-induced serum factor that causes necrosis of tumors. *Proc Natl Acad Sci USA*. 1975; 72: 3666–3670.
56. Wajant H, Pfizenmaier K, Scheurich P. Tumor necrosis factor signaling. *Cell Death Differ* 2003; 10: 45–65.
57. MacEwan DJ. TNF receptor subtype signalling: differences and cellular consequences. *Cell Signal* 2002; 14: 477–492.
58. Moelants EA, Mortier A, Van Damme J, Proost P. Regulation of TNF- α with a focus on rheumatoid arthritis. *Immunol Cell Biol* 2013; 91: 393-401.
59. Grivennikov SI, Tumanov AV, Liepinsh DJ, Kruglov AA, Marakusha BI, Shakhov AN, Murakami T, Drutskaya LN, Forster I, Clausen BE, Tessarollo L, Ryffel B, Kuprash DV, Nedospasov SA. Distinct and nonredundant in vivo functions of TNF produced by t cells and macrophages/neutrophils: protective and deleterious effects. *Immunity* 2005; 22: 93-104.
60. Ware CF. The TNF superfamily. *Cytokine Growth Factor Rev* 2003; 14: 181-184.
61. Kawashima N, Stashenko P. Expression of bone-resorptive and regulatory cytokines in murine periapical inflammation. *Arch Oral Biol* 1999; 44: 55-66.
62. Hong CY, Lin SK, Kok SH, Cheng SJ, Lee MS, Wang TM, Chen CS, Lin LD, Wang JS. The role of lipopolysaccharide in infectious bone resorption of periapical lesion. *J Oral Pathol Med* 2004; 33: 162-169.
63. Theill LE, Boyle WJ, Penninger JM. RANK-L and RANK: T cells, bone loss, and mammalian evolution. *Annu Rev Immunol* 2002; 20: 795-823.
64. Kong YY, Feige U, Sarosi I, Bolon B, Tafuri A, Morony S, Capparelli C, Li J, Elliott R, McCabe S, Wong T, Campagnuolo G, Moran E, Bogoch ER, Van G, Nguyen LT, Ohashi PS, Lacey DL, Fish E, Boyle WJ, Penninger JM. Activated T cells regulate bone loss and joint destruction in adjuvant arthritis through osteoprotegerin ligand. *Nature* 1999; 402: 304–309.
65. Boyle WJ, Simonet WS, Lacey DL. Osteoclast differentiation and activation. *Nature* 2003; 423: 337–342.

66. Lum L, Wong BR, Josien R, Becherer JD, Erdjument-Bromage H, Schlöndorff J, Tempst P, Choi Y, Blobel CP. Evidence for a role of a tumor necrosis factor-(TNF)-converting enzyme-like protease in shedding of TRANCE, a TNF family member involved in osteoclastogenesis and dendritic cell survival. *J Biol Chem* 1999; 274: 13613-13618.
67. Kawai T, Matsuyama T, Hosokawa Y, Makihira S, Seki M, Karimbux NY, Goncalves RB, Valverde P, Dibart S, Li YP, Miranda LA, Ernst CW, Izumi Y, Taubman MA. B and T lymphocytes are the primary sources of RANKL in the bone resorptive lesion of periodontal disease. *Am J Pathol* 2006; 169: 987-998.
68. Kong YY, Boyle WJ, Penninger JM. Osteoprotegerin ligand: a regulator of immune responses and bone physiology. *Immunol Today* 2000; 21: 495-502.
69. Anandarajah AP. Role of RANKL in bone diseases. *Trends Endocrinol Metab* 2009; 20: 88-94.
70. Pettit AR, Ji H, von Stechow D, Müller R, Goldring SR, Choi Y, Benoist C, Gravallesse EM. TRANCE/RANKL knockout mice are protected from bone erosion in a serum transfer model of arthritis. *Am J Pathol* 2001; 159: 1689-1699.
71. Wittrant Y, Theoleyre S, Chipoy C, Padrines M, Blanchard F, Heymann D, Rédini F. RANKL/RANK/OPG: new therapeutic targets in bone tumours and associated osteolysis. *Biochim Biophys Acta* 2004; 1704: 49-57.
72. Tan KB, Harrop J, Reddy M, Young P, Terrett J, Emery J, Moore G, Truneh A. Characterization of a novel TNF-like ligand and recently described TNF ligand and TNF receptor superfamily genes and their constitutive and inducible expression in hematopoietic and non-hematopoietic cells. *Gene* 1997; 204: 35-46.
73. Schoppet M, Preissner KT, Hofbauer LC. RANK ligand and osteoprotegerin: paracrine regulators of bone metabolism and vascular function. *Arterioscler Thromb Vasc Biol* 2002; 22 :549-53.
74. Simonet WS, Lacey DL, Dunstan CR, Kelley M, Chang M-S, Luethy R, Nguyen HQ, Wooden S, Bennett L, Boone T, et al. Osteoprotegerin: A novel secreted protein involved in the regulation of bone density. *Cell* 1997; 89: 309-319.
75. Fan R, Sun B, Zhang CF, Lü YL, Xuan W, Wang QQ, Yin XZ. Receptor activator of nuclear factor kappa B ligand and osteoprotegerin expression in chronic apical periodontitis: possible association with inflammatory cells. *Clin Med J* 2011; 124: 2162-2166.
76. Menezes R, Garlet TP, Letra A, Bramante CM, Campanelli AP, Figueira Rde C, Sogayar MC, Granjeiro JM, Garlet GP. Differential patterns of receptor activator of nuclear factor kappa B ligand/osteoprotegerin expression in human periapical granulomas: possible association with progressive or stable nature of the lesions. *J Endod* 2008; 34: 932-938.

77. Shuai Ke, Horvath CM, Tsai Hung LH, Qureshi SA, Cowburn D, Darnell JE. Interferon activation of the transcription factor Stat91 involves dimerization through SH2-phosphotyrosyl peptide interactions. *Cell* 1994; 76: 821-828.
78. Billiau A. Interferon-gamma: biology and role in the pathogenesis. *Adv Immunol* 1996; 62: 61-130.
79. Seymour GJ, Gemmell E. Cytokines in periodontal disease: where to from here? *Acta Odontol Scand* 2001; 59: 167-173.
80. Ito R, Shin-Ya M, Kishida T, Urano A, Takada R, Sakagami J, Imanishi J, Kita M, Ueda Y, Iwakura Y, Kataoka K, Okanoue T, Mazda O. Interferon-gamma is causatively involved in experimental inflammatory bowel disease in mice. *Clin Exp Immunol* 2006; 146: 330-338.
81. Thomsen MK, Bakiri L, Hasenfuss SC, Hamacher R, Martinez L, Wagner EF. JUNB/AP-1 controls IFN- γ during inflammatory liver disease. *J Clin Invest* 2013; 123: 5258-5268.
82. Nicoletti F, Zacccone P, Di Marco R, Di Mauro M, Magro G, Grasso S, Mughini L, Meroni PL, Garotta G. The effects of a nonimmunogenic form of murine soluble interferongamma receptor on the development of autoimmune diabetes in NOD mouse. *Endocrinology* 1996; 137: 5567-5575.
83. Nicoletti F, Zacccone P, Di Marco R, Lunetta M. Magro G, Grasso S, Meroni PL, Garotta G. Prevention of spontaneous autoimmune diabetes in diabetes-prone BB rats by prophylactic treatment with anti-rat interferon-y antibody. *Endocrinology* 1997; 138: 281-288.
84. Tang H, Mignon-Godefroy K, Meroni PL, Garotta G, Charreire J, Nicoletti F. The effects of a monoclonal antibody to interferon-y on Experimental Autoimmune Thyroiditis (EAT): prevention of disease and decrease of EAT-specific T cells. *Eur J Immunol* 1993; 23: 275-279.
85. Garlet GP. Destructive and Protective Roles of Cytokines in Periodontitis: A Reappraisal from Host Defense and Tissue Destruction Viewpoints. *J Dent Res* 2010; 89: 1349-1363.
86. Garlet GP, Cardoso CR, Campanelli AP, Garlet TP, Avila-Campos MJ, Cunha FQ, Silva JS. The essential role of IFN-gamma in the control of lethal *Aggregatibacter actinomycetemcomitans* infection in mice. *Microbes Infect* 2008; 10: 489-496.
87. Houry-Haddad Y, Soskolne WA, Shai E, Palmon A, Shapira L. Interferon-gamma deficiency attenuates local *P. gingivalis*-induced inflammation. *J Dent Res* 2002; 81: 395-398.
88. Takayanagi H., Ogasawara K., Hida S., Chiba T., Murata S., Sato K. T-cell-mediated regulation of osteoclastogenesis by signalling cross-talk between RANKL and IFN γ . *Nature* 2000; 408: 600-605.

89. Gemmell E, Yamazaki K, Seymour GJ. Destructive periodontitis lesions are determined by the nature of the lymphocytic response. *Crit Rev Oral Biol Med* 2002; 13: 17-34.
90. He D, Wu L, Kim HK, Li H, Elmets CA, Xu H. CD8+ IL-17-producing T cells are important in effector functions for the elicitation of contact hypersensitivity responses. *J Immunol* 2006; 177: 6852-6858.
91. Korn T, Bettelli E, Oukka M, Kuchroo VK. IL-17 and Th17 cells. *Annu Rev Immunol* 2009; 27: 485–517.
92. Dorhoi A, Kaufmann SH. Fine-tuning of T cell responses during infection. *Curr Opin Immunol* 2009; 21: 367–377.
93. Kolls JK, Linden A. Interleukin-17 family members and inflammation. *Immunity*. 2004; 21: 467–476.
94. Fujiyama Y. Increased expression of interleukin 17 in inflammatory bowel disease. *Gut* 2003, 52: 65-70.
95. Tzartos JS, Friese MA, Craner MJ, Palace J, Newcombe J, Esiri MM, Fugger L: Interleukin-17 production in central nervous system infiltrating T cells and glial cells is associated with active disease in multiple sclerosis. *Am J Pathol* 2008, 172: 146-155.
96. Chabaud M, Garnero P, Dayer JM, Guerne PA, Fossiez F, Miossec P: Contribution of interleukin 17 to synovium matrix destruction in rheumatoid arthritis. *Cytokine* 2000, 12: 1092-1099.
97. Fossiez F, Djossou O, Chomarat P, et al. T cell interleukin-17 induces stromal cells to produce proinflammatory and hematopoietic cytokines. *J Exp Med* 1996; 183: 2593-2603.
98. Jovanovic DV, Di Battista JA, Martel-Pelletier J, et al. IL-17 stimulates the production and expression of proinflammatory cytokines, IL-6 and TNF- α , by human macrophages. *J Immunol* 1998; 160: 3513-3521.
99. Teunissen MB, Koomen CW, de Waal Malefyt R, Wierenga EA, Bos JD. Interleukin-17 and interferon- γ synergize in the enhancement of proinflammatory cytokine production by human keratinocytes. *J Invest Dermatol* 1998; 111: 645-649.
100. Beklen A, Ainola M, Hukkanen M, Gurgan C, Sorsa T, Konttinen YT. MMPs, IL-1, and TNF are regulated by IL-17 in periodontitis. *J Dent Res* 2007; 86: 347–351.
101. Sato K, Suematsu A, Okamoto K, Yamaguchi A, Morishita Y, Kadono Y. Th17 functions as an osteoclastogenic helper T cell subset that links T cell activation and bone destruction. *J Exp Med* 2006; 203: 2673-2682.

102. Čolić M, Vasilijić S, Gazivoda D, Vučević D, Marjanović M, Lukić A. Interleukin-17 plays a role in exacerbation of inflammation within chronic periapical lesions. *Eur J Oral Sci* 2007; 115: 315-320.
103. Fallon PG, Jolin HE, Smith P, Emson CL, Townsend MJ, Fallon R, Smith P, McKenzie AN. IL-4 induces characteristic Th2 responses even in the combined absence of IL-5, IL-9, and IL-13. *Immunity* 2002; 17: 7–17.
104. Hosoyama T, Aslam MI, Abraham J, Prajapati SI, Nishijo K, Michalek JE, Zarzabal LA, Nelon LD, Guttridge DC, Rubin BP, Keller C. IL-4R drives dedifferentiation, mitogenesis, and metastasis in rhabdomyosarcoma. *Clin Cancer Res* 2011; 17: 2757-2766.
105. Bhattacharjee A, Shukla M, Yakubenko VP, Mulya A, Kundu S, Cathcart MK. IL-4 and IL-13 employ discrete signaling pathways for target gene expression in alternatively activated monocytes/macrophages. *Free Radic Biol Med* 2013; 54 :1-16.
106. Abbas AK, Murphy KM, Sher A. Functional diversity of helper T lymphocytes. *Nature* 1996; 383: 787.
107. Alayan J, Ivanovski S, Farah CS. Alveolar bone loss in T helper 1/T helper 2 cytokine-deficient mice. *J Periodontal Res* 2007; 42: 97-103.
108. Nilsen R, Johannessen AC, Skaug N, Matre R. In situ characterization of mononuclear cells in human dental periapical inflammatory lesions using monoclonal antibodies. *Oral Surg Oral Med Oral Pathol* 1984; 58: 160–165.
109. Stashenko P, Yu SM, Wang CY. Kinetics of immune cell and bone resorptive responses to endodontic infections. *J Endod* 1992; 18: 422–426.
110. Lukić A, Arsenijević N, Vujanić G, Ramić Z. Quantitative analysis of the immunocompetent cells in periapical granuloma: correlation with the histological characteristics of the lesions. *J Endod* 1990; 16: 119–122.
111. Rodini CO, Lara VS. Study of the expression of CD68+ macrophages and CD8+ T cells in human granulomas and periapical cysts. *Oral Surg Oral Med Oral Pathol Oral Radiol Endod* 2001; 92: 221–227.
112. Trapani JA, Smyth MJ. Functional significance of the perforin/granzyme cell death pathway. *Nat Rev Immunol* 2002; 2: 735-747.
113. Ashkenazi A, Dixit VM. Death receptors: signaling and modulation. *Science* 1998; 281: 1305-1308.
114. Chicheportiche Y, Bourdon PR, Xu H, Hsu YM, Scott H, Hession C, Garcia I, Browning JL. TWEAK, a new secreted ligand in the tumor necrosis factor family that weakly induces apoptosis. *J Biol Chem* 1997; 272: 32401-32410.

115. Peter ME, Krammer PH. Mechanisms of CD95 (APO-1/Fas)- mediated apoptosis. *Curr Opin Immunol* 1998; 10: 545-551.
116. Harrington LE, Hatton RD, Mangan PR. Interleukin 17-producing CD4+ effector T cells develop via a lineage distinct from the T helper type 1 and 2 lineages. *Nat Immunol* 2005; 6: 1123–1132.
117. Lukić A. Transforming growth factor- β is a major down-regulatory cytokine in periapical lesions. *Balkan Journal of Stomatology* 2000; 4: 157-160.
118. Čolić M, Gazivoda D, Vučević D, Vasilijić S, Rudolf R, Lukić A. Proinflammatory and immunoregulatory mechanisms in periapical lesions. *Mol Immunol* 2009; 47: 101–113.
119. Akamine A, Hashiguchi I, Toriya Y, Maeda K. Immunohistochemical examination on the localization of macrophages and plasma cells in induced rat periapical lesions. *Endod Dent Traumatol* 1994; 10: 121–128.
120. Kuntz DD, Genco RJ, Guttuso J, Natiella JR. Localization of immunoglobulins and the third component of complement in dental periapical lesions. *J Endod* 1977; 3: 68–73.
121. Grover N, Rao NN, Kotian MS. Evaluation of immunoglobulin G synthesizing plasma cells in periapical granuloma and cyst. *Indian J Dent Res* 2001;12: 35-39.
122. Kaufmann SH. Immunity to intracellular bacteria. *Annu Rev Immunol* 1993; 11: 129–163.
123. Ataoglu T, Ungor M, Serpek B, Haliloglu S, Ataoglu H, Ari H. Interleukin-1beta and tumour necrosis factor-alpha levels in periapical exudates. *Int Endod J* 2002; 35: 181–185.
124. Radies T, Kiss C, Tar I, Marton IJ. Interleukin-6 and granulocyte macrophage colony-stimulating factor in apical periodontitis: correlation with clinical and histologic findings of the involved teeth. *Oral Microbiol Immunol* 2003; 18: 9–13.
125. Vernal R, Dezerega A, Dutzan N, Chaparro A, Leon R, Chandia S, Silva A, Gamonal J. RANKL in human periapical granuloma: possible involvement in periapical bone destruction. *Oral Dis* 2006; 12: 283–289.
126. Garlet GP, Martins W Jr, Fonseca BA, Ferreira BR, Silva JS. Matrix metalloproteinases, their physiological inhibitors and osteoclast factors are differentially regulated by the cytokine profile in human periodontal disease. *J Clin Periodontol* 2004; 31: 671-679.
127. Ma J, Chen T, Mandelin J, Ceponis A, Miller NE, Hukkanen M, Ma GF, Konttinen YT. Regulation of macrophage activation. *Cell Mol Life Sci* 2003; 60: 2334–2346.

128. Lerner UH. Regulation of bone metabolism by the kallikrein-kinin system, the coagulation cascade, and acute phase reactions. *Oral Surg Oral Med Oral Pathol* 1994; 78: 481-493.
129. Suzuki N, Okiji T, Suda H. Enhanced expression of activation associated molecules on macrophages of heterogeneous populations in expanding periapical lesions in rat molars. *Arch Oral Biol* 1999; 44: 67-79.
130. Lukić A, Vasilijić S, Majstorović I, Vučević D, Mojsilović S, Gazivoda D, Danilović V, Petrović R, Čolić M. Characterization of antigen-presenting cells in human apical periodontitis lesions by flow cytometry and immunocytochemistry. *Int Endod J* 2006; 39: 626-636.
131. de Jong EC, Smits HH, Kapsenberg ML. Dendritic cell-mediated T cell polarization. *Springer Semin Immunopathol* 2005; 26: 289-307.
132. Banchereau J, Briere F, Caux C, Davoust J, Lebecque S, Liu YJ, Pulendran B, Palucka K. Immunobiology of dendritic cells. *Annu Rev Immunol* 2000; 18: 767-811.
133. Slots J, Sabeti M, Simon JH. Herpesviruses in periapical pathosis: an etiopathogenic relationship? *Oral Surg Oral Med Oral Pathol Oral Radiol Endod* 2003; 96: 327-331.
134. Sabeti M, Simon JH, Slots J. Cytomegalovirus and Epstein-Barr virus are associated with symptomatic periapical pathosis. *Oral Microbiol Immunol* 2003; 18: 327-328.
135. Kettering JD, Torabinejad M. Presence of natural killer cells in human chronic periapical lesions. *Int Endod J* 1993; 26: 344-347.
136. Lanier LL. Up on the tightrope: natural killer cell activation and inhibition. *Nat Immunol* 2008; 9: 495-502.
137. Pegram HJ, Andrews DM, Smyth MJ, Darcy PK, Kershaw MH. Activating and inhibitory receptors of natural killer cells. *Immunol Cell Biol* 2011; 89: 216-224.
138. Lanier LL. NK cell recognition. *Annu Rev Immunol* 2005; 23: 225-274.
139. Bergers G, Reikerstorfer A, Braselmann S, Graninger P, Busslinger M. Alternative promoter usage of the Fos-responsive gene *Fit-1* generates mRNA isoforms coding for either secreted or membrane-bound proteins related to the IL-1 receptor. *EMBO J* 1994; 13: 1176-1188.
140. Trajković V, Sweet MJ, Xu D. T1/ST2-an IL-1 receptor-like modulator of immune responses. *Cytokine & Growth Factor Reviews* 2004; 15: 87-95.
141. Sweet MJ, Leung BP, Kang G, Sogaard M, Schulz K, Trajković V, Campbell CC, Xu D, Liew FY. A novel pathway regulating lipopolysaccharide-induced shock by ST2/T1 via inhibition of Toll-like receptor 4 expression. *J Immunol* 2001; 166: 6633-6639.

142. Brint EK, Xu D, Liu H, Dunne A, McKenzie ANJ, O'Neill AJ, Liew FY. ST2 is an inhibitor of IL-1R and TLR4 signaling and maintains endotoxin tolerance. *Nat Immunol* 2004; 5: 373-379.
143. Klemenz R, Hoffman S, Werenskiold AK. Serum and oncoprotein-mediated induction of a gene with sequence similarity to the gene encoding carcinoembryonic antigen. *Proc Natl Acad Sci USA* 1989; 86: 5708-5712.
144. Gachter T, Werenskiold AK, Klemenz R. Transcription of the interleukin-1 receptor-related T1 gene is initiated at different promoters in mast cells and fibroblasts. *J Biol Chem* 1996; 271: 124-129.
145. Iwahana HK, Yanagisawa A, Ito-Kosaka K, Kuroiwa K, Tago H, Komatsu N, Katashima R, Itakura M, Tominaga S. Different promoter usage and multiple transcription inactivation sites of the interleukin-1 receptor related human ST2 gene in UT-7 and TM12 cells. *Eur J Biochem* 1999; 264: 397-406.
146. Tago K, Noda T, Hayakawa M, Iwahana H, Yanagisawa K, Yashiro T, Tominaga S. Tissue distribution and subcellular localization of a variant form of the human ST2 gene product, ST2V. *Biochem Biophys Res Commun* 2001; 285: 1377-1383.
147. Tominaga S. A putative protein of growth specific cDNA from BALB/c-3T3 cells is highly similar to the extracellular portion of mouse interleukin 1 receptors. *FEBS Lett* 1989; 258: 301-304.
148. Schmitz J, Owyang A, Oldham E, Song Y, Murphy E, McClanahan TK, Zurawski G, Moshrefi M, Qin J, Li X, Gorman DM, Bazan JF, Kastelein RA. IL-33, an interleukin-1-like cytokine that signals via the IL-1 receptor-related protein ST2 and induces T helper type 2-associated cytokines. *Immunity* 2005; 23:479-490.
149. Kumar S, Minnich MD, Young PR. ST2/T1 protein functionally binds to two secreted proteins from Balb/c 3T3 and human umbilical vein endothelial cells but does not bind interleukin 1. *J Biol Chem* 1995; 270:27905-27913.
150. Gayle MA, Slack JL, Bonnert TP, Renshaw BR, Sonoda G, Taguchi T, Testa JR, Dower SK, Sims JE. Cloning of a putative ligand for the T1/ST2 receptor. *J Biol Chem* 1996; 271:5784-5789.
151. Liew FY, Pitman NI, McInnes IB. Disease-associated functions of IL-33: the new kid in the IL-1 family. *Nat Rev Immunol* 2010; 10: 103-110.
152. Löhning M, Stroehmann A, Coyle AJ, Grogan JL, Lin S, Gutierrez-Ramos JC, Levinson D, Radbruch A, Kamradt T. T1/ST2 is preferentially expressed on murine Th2 cells, independent of interleukin 4, interleukin 5, and interleukin 10, and important for Th2 effector function. *Proc Natl Acad Sci USA* 1998; 95: 6930-6935.

153. Pecaric-Petkovic T, Didichenko SA, Kaempfer S, Spiegl N, Dahinden CA. Human basophils and eosinophils are the direct target leukocytes of the novel IL-1 family member IL-33. *Blood* 2009; 113: 1526-1534.
154. Lecart S, Lecointe N, Subramaniam A, Alkan S, Ni D, Chen R, Boulay V, Pène J, Kuroiwa K, Tominaga S, Yssel H. Activated, but not resting human Th2 cells, in contrast to Th1 and T regulatory cells, produce soluble ST2 and express low levels of ST2L at the cell surface. *Eur J Immunol* 2002; 32: 2979-2987.
155. Yanagisawa K, Naito Y, Kuroiwa K, Arai T, Furukawa Y, Tomizuka H, Miura Y, Kasahara T, Tetsuka T, Tominaga S. The expression of ST2 gene in helper T cells and the binding of ST2 protein to myeloma-derived RPMI8226 cells. *J Biochem (Tokyo)* 1997; 121: 95-103.
156. Dale M, Nicklin MJ. Interleukin-1 receptor cluster: gene organization of IL1R2, IL1R1, IL1RL2 (IL1R_{p2}), IL1RL1 (T1/ST2) and IL18R1 (IL-1R_p) on human chromosome 2q. *Genomics* 1999; 57: 177-179.
157. Carter RW, Sweet MJ, Xu D, Klemenz R, Liew FY, Chan WL. Regulation of ST2L expression on T helper (Th) type 2 cells. *Eur J Immunol* 2001; 31: 2979-2985.
158. Meisel C, Bonhagen K, Lohning M, Coyle AJ, Gutierrez-Ramos JC, Radbruch A, Kamradt T. Regulation and function of T1/ST2 expression on CD4⁺ T cells: induction of type 2 cytokine production by T1/ST2 cross-linking. *J Immunol* 2001; 166: 3143-3150.
159. Kropf P, Herath S, Tewari R, Syed N, Klemenz R, Muller I. Identification of two distinct subpopulations of Leishmania major specific T helper 2 cells. *Infect Immunol* 2002; 70: 5512-5520.
160. Mensah-Brown E, Shahin A, Parekh K, Hakim AA, Shamisi MA, Hsu DK, Lukic ML. Functional capacity of macrophages determines the induction of type 1 diabetes. *Ann N Y Acad Sci* 2006; 1084: 49-57.
161. Jovanović I, Radosavljević G, Mitrović M, Juranic VL, McKenzie AN, Arsenijević N, Jonjic S, Lukic ML. ST2 deletion enhances innate and acquired immunity to murine mammary carcinoma. *Eur J Immunol* 2011; 41: 1-10.
162. Walzl G, Mathews S, Kendall S, Gutierrez-Ramos JC, Coyle AJ, Openshaw PJ, Hussell T. Inhibition of T1/ST2 during respiratory syncytial virus infection prevents T helper cell type 2 (Th2)-but not Th1-driven immunopathology. *J Exp Med* 2001; 193: 785-792.
163. Oshikawa K, Yanagisawa K, Tominaga S, Sugiyama Y. ST2 protein induced by inflammatory stimuli can modulate acute lung inflammation. *Biochem Biophys Res Commun* 2002; 299:18-24.

164. Oshikawa K, Kuroiwa K, Tago K, Iwahana H, Yanagisawa K, Ohno S, Tominaga SI, Sugiyama Y. Elevated soluble ST2 protein levels in sera of patients with asthma with an acute exacerbation. *Am J Respir Crit Care Med* 2001; 164: 277–81.
165. Carriere V, Roussel L, Ortega N, Lacorre DA, Americh L, Aguilar L, Bouche G, Girard JP. IL-33, the IL-1-like cytokine ligand for ST2 receptor, is a chromatin-associated nuclear factor in vivo. *Proc Natl Acad Sci* 2007; 104: 282-287.
166. Moussion C, Ortega N, Girard JP. The IL-1-like cytokine IL-33 is constitutively expressed in the nucleus of endothelial cells and epithelial cells in vivo: a novel ‘alarmin’? *PLoS One*. 2008; 3: e3331.
167. Roussel L, Erard M, Cayrol C, Girard JP. Molecular mimicry between IL-33 and KSHV for attachment to chromatin through the H2A-H2B acidic pocket. *EMBO* 2008; 9: 1006–1012.
168. Lamkanfi M, Dixit VM. IL-33 raises alarm. *Immunity* 2009; 31: 5–7.
169. Oppenheim JJ, Yang D. Alarmins: chemotactic activators of immune responses. *Curr Opin Immunol* 2005; 17: 359-365.
170. Cayrol C, Girard JP. The IL-1-like cytokine IL-33 is inactivated after maturation by caspase-1. *Proc Natl Acad Sci U S A* 2009; 106: 9021-9026.
171. Lüthi AU, Cullen SP, McNeela EA, Duriez PJ, Afonina IS, Sheridan C, Brumatti G, Taylor RC, Kersse K, Vandenaabeele P, Lavelle EC, Martin SJ. Suppression of interleukin-33 bioactivity through proteolysis by apoptotic caspases. *Immunity* 2009; 31: 84-98.
172. Talabot-Ayer D, Lamacchia C, Gabay C, Palmer G. Interleukin-33 is biologically active independently of caspase-1 cleavage. *J Biol Chem* 2009; 284:19420-19426.
173. Arend WP, Palme G, Gabay C. IL-1, IL-18, and IL-33 families of cytokines. *Immunol Rev* 2008; 223: 20–38.
174. Kurowska-Stolarska M, Kewin P, Murphy G, Russo RC, Stolarski B, Garcia CC, Komai-Koma M, Pitman N, Li Y, Niedbala W, McKenzie AN, Teixeira MM, Liew FY, Xu D. IL-33 induces antigenspecific IL-5+ T cells and promotes allergic-induced airway inflammation independent of IL-4. *J Immunol* 2008; 181: 4780–4790.
175. Smithgall MD, Comeau MR, Yoon BR, Kaufman D, Armitage R, Smith DE. IL-33 amplifies both Th1- and Th2-type responses through its activity on human basophils, allergen-reactive Th2 cells, iNKT and NK cells. *Int Immunol* 2008; 20: 1019–1030.
176. Komai-Koma M, Xu D, Li Y, McKenzie AN, McInnes IB, Liew FY. IL-33 is a chemoattractant for human Th2 cells. *Eur J Immunol* 2007; 37: 2779–2786.

177. Allakhverdi Z., Smith DE., Comeau MR, Delespesse G. Cutting edge: the ST2 ligand IL-33 potently activates and drives maturation of human mast cells. *J Immunol* 2007; 179: 2051–2054.
178. Suzukawa M, Iikura M, Koketsu R, Nagase H, Tamura C, Komiya A, Nakae S, Matsushima K, Ohta K, Yamamoto K, Yamaguchi M. An IL-1 cytokine member, IL-33, induces human basophil activation via its ST2 receptor. *J Immunol* 2008; 181: 5981–5989.
179. Cherry WB, Yoon J, Bartemes KR, Iijima K, Kita H. A novel IL-1 family cytokine, IL-33, potently activates human eosinophils. *J Allergy Clin Immunol* 2008; 121: 1484–1490.
180. Kurowska-Stolarska M, Stolarski B, Kewin P, Murphy G, Corrigan CJ, Ying S, Pitman N, Mirchandani A, Rana B, van Rooijen N, Shepherd M, McSharry C, McInnes IB, Xu D, Liew FY. IL-33 amplifies the polarization of alternatively activated macrophages that contribute to airway inflammation. *J Immunol* 2009; 183: 6469–6477.
181. Mayuzumi N, Matsushima H, Takashima A. IL-33 promotes DC development in BM culture by triggering GM-CSF production. *Eur J Immunol* 2009; 39: 3331–3342.
182. Rank MA, Kobayashi T, Kozaki H, Bartemes KR, Squillace DL, Kita H. IL-33-activated dendritic cells induce an atypical TH2-type response. *J Allergy Clin Immunol* 2009; 123: 1047-1054.
183. Volarevic V, Mitrovic M, Milovanovic M, Zelen I, Nikolic I, Mitrovic S, Pejnovic N, Arsenijevic N, Lukic ML. Protective role of IL-33/ST2 axis in Con A-induced hepatitis. *J Hepatol* 2012; 56: 26–33.
184. Zaiss MM, Kurowska-Stolarska M, Böhm C, Gary R, Scholtysek C, Stolarski B, Reilly J, Kerr S, Millar NL, Kamradt T, McInnes IB, Fallon PG, David JP, Liew FY, Schett G. IL-33 shifts the balance from osteoclast to alternatively activated macrophage differentiation and protects from TNF- α -mediated bone loss. *J Immunol* 2011; 186: 6097-6105.
185. Milovanovic M, Volarevic V, Ljujic B, Radosavljevic G, Jovanovic I, Arsenijevic N, Lukic ML. Deletion of IL-33R (ST2) abrogates resistance to EAE in BALB/c mice by enhancing polarization of APC to inflammatory phenotype. *PLoS One* 2012; 7:e45225.
186. Kropf P, Herath S, Klemenz R, Müller I. Signaling through the T1/ST2 molecule is not necessary for Th2 differentiation but is important for the regulation of type 1 responses in nonhealing *Leishmania major* infection. *Infect Immun* 2003; 71: 1961-1971.
187. Coyle AJ, Lloyd C, Tian J, Nguyen T, Eriksson C, Wang L, Ottoson P, Persson P, Delaney T, Lehar S, Lin S, Poisson L, Meisel C, Kamradt T, Bjerke T, Levinson D, Gutierrez-Ramos JC. Crucial role of the interleukin 1 receptor family member T1/ST2 in T helper cell type 2-mediated lung mucosal immune responses. *J Exp Med* 1990; 190: 895–902.

188. Pushparaj PN, Tay HK, H'ng SC, Pitman N, Xu D, McKenzie A, Liew FY, Melendez AJ. The cytokine interleukin-33 mediates anaphylactic shock. *Proc Natl Acad Sci USA* 2009; 106: 9773–9778.
189. Alberts B, Johnson A, Lewis J. Chapter 8: Manipulating proteins, DNA and RNA. In: Alberts B, Johnson A, Lewis J. *Molecular Biology of the Cell*. Fifth edition Science Taylor & Francis Group 2007; 501-578.
190. Alberts B, Johnson A, Lewis J. Chapter 5: DNA replication, repair and recombination. In: Alberts B, Johnson A, Lewis J. *Molecular Biology of the Cell*. Fifth edition Science Taylor & Francis Group 2007; 263-328.
191. Smith CM. Technical Knockout: Gene-targeting strategies provide an avenue for studying gene function. *The Scientist* 2000; 14: 32.
192. Rutherford A. The life history of the mouse in genetics. *Nature* 2002; 420: 510.
193. Townsend MJ, Fallon PG, Matthews DJ, Jolin HE, McKenzie AN. T1/ST2-deficient mice demonstrate the importance of T1/ST2 in developing primary T helper cell type 2 responses. *J Exp Med* 2000; 191: 1069-1076.
194. Velickovic M, Mitrovic S, Kanjevac T, Radosavljevic G, Pavlovic S, Lukic A. Gradation criteria for experimentally induced periapical lesions in mice. *Ser J Exp Clin Res* 2013; 14: 71-76.
195. Balto K, Sasaki H, Stashenko P. Interleukin-6 deficiency increases inflammatory bone destruction. *Infection and Immunity* 2001; 69: 744-750.
196. Teixeira RC, Rubira CM, Assis GF, Lauris JR, Cstari TM, Rubira Bullen IR. Radiological and histopathological evaluation of experimentally-induced periapical lesions in rats. *Journal of Applied Oral Science* 2011; 19: 500-504.
197. Jung T, Schauer U, Heusser C, Neumann C, Rieger C. Detection of intracellular cytokines by flow cytometry. *J Immunol Meth* 1993; 159: 197-207.
198. Prussin C, Metcalfe D. Detection of intracytoplasmic cytokine using flow cytometry and directly conjugated anti-cytokine antibodies. *J Immunol Meth* 1995; 188: 117-128.
199. Sander B, Hoiden I, Andersson U, Moller E, Abrams JS. Similar frequencies and kinetics of cytokine producing cells in murine peripheral blood and spleen. *J Immunol Meth* 1993; 166: 201-214.
200. Carter LL, Swain SL. Single cell analyses of cytokine production. *Curr Opin Immunol* 1997; 9:177-182.

201. Vikongson A, Pederson K. and Muller D. Enumeration of IFN- γ producing lymphocytes by flow cytometry and correlation with quantitative measurement of IFN- γ . *J Immunol Meth* 1994; 173: 219-228.
202. Elson LH, Nutman TB, Metcalfe DD, Prussin C. Flow cytometric analysis for cytokine production identifies Th1, Th2 and Th0 cells within human CD4+CD27- lymphocyte subpopulation. *J Immunol* 1995; 154: 4294-4301.
203. Assenmacher M, Schmitz J, Radbruch A. Flow cytometric determination of cytokines in activated murine T helper lymphocytes: Expression of interleukin-10 in interferon- γ and in interleukin-4-expressing cells. *Eur J Immunol* 1994; 24:1097-1101.
204. Pala P, Hussel T, Openshaw PJM. Flow cytometric measurement of intracellular cytokines. *J Immunol Meth* 2000; 243:107-124.
205. Xiong H, Wei L, Peng B. Immunohistochemical localization of IL-17 in induced rat periapical lesions. *J Endod* 2009; 35: 216-220.
206. Silva MJ, Kajiya M, AlShwaimi E, Sasaki H, Hong J, Ok P, Rezende TM, Pagonis TC, White RR, Paster BJ, Stashenko P, Kawai T. Bacteria-reactive immune response may induce RANKL-expressing T cells in the mouse periapical bone losslesion. *J Endod* 2012; 38: 346-350.
207. AlShwaimi E, Berggreen E, Furusho H, Rossall JC, Dobeck J, Yoganathan S, Stashenko P, Sasaki H. IL-17 receptor A signaling is protective in infection-stimulated periapical bone destruction. *J Immunol* 2013; 191: 1785-1791.
208. Zdravkovic N, Shahin A, Arsenijevic N, Lukic ML, Mensah-Brown EP. Regulatory T cells and ST2 signaling control diabetes induction with multiple low doses of streptozotocin. *Mol Immunol* 2009; 47: 28-36.
209. Zdravkovic N, Pavlovic S, Zdravkovic V, Pejnovic N, Arsenijevic N, Lukic ML. ST2 gene-deletion reveals a role of Foxp3+ regulatory T cells in diabetes modulation in BALB/c mice. *Transl Res* 2013; 161: 118-129.
210. Volarevic A, Ljujic B, Volarevic V, Milovanovic M, Kanjevac T, Lukic A, Arsenijevic N. A new semiquantitative method for evaluation of metastasis progression. *J BUON* 2012; 17: 585-590.
211. Volarevic V, Milovanovic M, Arsenijevic N, Lukic M. The new semi-quantitative method for determination of liver damage after Concavalin A administration. *Ser J Exp Clin Res* 2010; 11: 45-48.
212. Letafatkar A, Amirsasan R, Abdolvahabi Z, Hadadnezhad M. Reliability and validity of the AutoCAD software method in lumbar lordosis measurement. *J Chiropr Med* 2011; 10: 240-247.

213. Duran-Sindreu F, Garcia M, Olivieri JG, Mercade M, Morello S, Roig M. A comparison of apical transportation between FlexMaster and Twisted Files rotary instruments. *J Endod* 2012; 38: 993-995.
214. Garcoa M, Duran-Sindreu F, Mercade M, Bueno R, Roig M. A comparison of apical transportation between ProFile and RaCe rotary instruments. *J Endod* 2012; 38: 990-992.
215. Ravindranath M, Neelakantan P, Karpagavinayagam K, Subba Rao CV. The influence of obturation technique on sealer thickness and depth of sealer penetration into dentinal tubules evaluated by computer-aided digital analysis. *Gen Dent* 2011; 59: 376-382.
216. Vikram NR, Senthil Kumar KS, Nagachandran KS, Hashir YM. Apical stress distribution on maxillary central incisor during various orthodontic tooth movements by varying cemental and two different periodontal ligament thicknesses: a FEM study. *Indian J Dent Res* 2012; 23: 213-220.
217. Oseko F, Yamamoto T, Akamatsu Y, Kanamura N, Iwakura Y, Imanishi J, Kita M. IL-17 is involved in bone resorption in mouse periapical lesions. *Microbiol Immunol* 2009; 53: 287-294.
218. Schulze J, Bickert T, Beil FT, Zaiss MM, Albers J, Wintges K, Streichert T, Klaetschke K, Keller J, Hissnauer TN, Spiro AS, Gessner A, Schett G, Amling M, McKenzie AN, Horst AK, Schinke T. Interleukin-33 is expressed in differentiated osteoblasts and blocks osteoclast formation from bone marrow precursor cells. *J Bone Miner Res* 2011; 26: 704-717.
219. Mills CD, Kincaid K, Alt JM, Heilman MJ, Hill AM. M-1/M-2 macrophages and the Th1/Th2 paradigm. *J Immunol* 2000; 164: 6166-6173.
220. Silva MJ, Kajiya M, AlShwaimi E, Sasaki H, Hong J, Ok P, Rezende TM, Pagonis TC, White RR, Paster BJ, Stashenko P, Kawai T. Bacteria-reactive immune response may induce RANKL-expressing T cells in the mouse periapical bone loss lesion. *J Endod* 2012; 38: 346-350.
221. Sakai N, Van Sweringen HL, Quilin RC, Schuster R, Blanchard J, Burns JM, Tevar AD, Edwards MJ, Lentsch AB. Interleukin-33 is hepatoprotective during liver ischemia/reperfusion in mice. *Hepatology* 2012; 56: 1468-1478.
222. Verri Jr WA, Souto FO, Vieira SM, Almeida SC, Fukada SY, Xu D, Alves-Filho JC, Cunha TM, Guerrero AT, Mattos-Guimaraes RB, Oliveira FR, Teixeira MM, Silva JS, McInnes IB, Ferreira SH, Louzada-Junior P, Liew FY, Cunha FQ. IL-33 induces neutrophil migration in rheumatoid arthritis and is a target of anti-TNF therapy. *Ann Rheum Dis* 2010; 69: 1697-1703.

223. Enoksson M, Möller-Westerberg C, Wicher G, Fallon PG, Forsberg-Nilsson K, Lunderius-Andersson C, Nilsson G. Intraperitoneal influx of neutrophils in response to IL-33 is mast cell dependent. *Blood* 2013;121: 530-536.
224. Waterman PA. Development of periapical lesions in immunosuppressed rats. Loma Linda: University; 1992.
225. Miller A, Asquith D, Hueber A, Anderson L, Holmes W, McKenzie A, Sattar D, McInnes I and Liew FY. Interleukin-33 induces protective effects in adipose tissue inflammation during obesity in mice. *Circ Res* 2010; 107: 650-658.
226. McLaren J, Michael D, Salter R, Ashlin T, Calder C, Miller A, Liew FY and Ramji D. IL-33 reduces macrophage foam cell formation. *J Immunol* 2010; 185: 1222-1229.
227. Goerdts S, Politz O, Schledzewski K, Birk R, Gratchev A, Guillot P, Hakiy N, Klemke CD, Dippel E, Kodolja V, Orfanos CE. Alternative versus classical activation of macrophages. *Pathobiology* 1999; 67: 222-226.
228. Gordon S. Alternative activation of macrophages. *Nat Rev Immunol* 2003; 3: 23-35.
229. Mantovani A, Sica A, Locati M. Macrophage polarization comes of age. *Immunity* 2005; 23: 344-346.
230. Xu D, Chan WL, Leung BP, Huang F, Wheeler R, Piedrafita D, Robinson JH, Liew FY. Selective expression of a stable cell surface molecule on type 2 but not type 1 helper T cells. *J Exp Med* 1998; 187: 787-794.
231. Peritt D, Robertson S, Gri G, Showe L, Aste-Amezaga M, Trinchieri G. Differentiation of human NK cells into NK1 and NK2 subsets. *J Immunol* 1998; 161: 5821-5824.
232. Billiau A. Interferon-gamma: biology and role in the pathogenesis. *Adv Immunol.*1996; 62:61-130.
233. Nakanishi T, Takahashi K, Hosokawa Y, Adachi T, Nakae H, Matsuo T. Expression of macrophage inflammatory protein 3 alpha in human inflamed dental pulp tissue. *J Endod* 2005; 31: 84-87.
234. Velickovic M, Pejnovic N, Mitrovic S, Radosavljevic G, Jovanovic I, Kanjevac T, Jovicic N, Lukic A. ST2 deletion increases inflammatory bone destruction in experimentally induced periapical lesions in mice. *J Endod* 2015; 41(3): 369-375.
235. AlShwaimi E, Purcell P, Kawai T, Sasaki H, Oukka M, Campos-Neto A, Stashenko P. Regulatory T cells in mouse periapical lesions. *J Endod* 2009; 35 :1229-1233.
236. Colić M, Gazivoda D, Vučević D, Majstorović I, Vasilijić S, Rudolf R, Brkić Z, Milosavljević P. Regulatory T-cells in periapical lesions. *J Dent Res.* 2009; 88: 997-1002.

237. Wei HX, Chuang Y, Li B, Wei H, Sun R, Moritoki Y, Gershwin M, Lian ZX, Tian Z. CD4+CD25+ Foxp3+ regulatory T cells protect against T cell-mediated fulminant hepatitis in a TGF- β -dependent manner in mice. *J Immunol* 2008; 181: 7221-7229.
238. Setoguchi R, Matsui Y, Mouri K. mTOR signaling promotes a robust and continuous production of IFN- γ by human memory CD8(+) T cells and their proliferation. *Eur J Immunol* 2015; 45: 893-902.
239. Teunissen MB, Yeremenko NG, Baeten DL, Chielie S, Spuls PI, de Rie MA, Lantz O, Res PC. The IL-17A-producing CD8+ T-cell population in psoriatic lesional skin comprises mucosa-associated invariant T cells and conventional T cells. *J Invest Dermatol* 2014; 134: 2898-2907.
240. Sica A, Larghi P, Mancino A, Rubino L, Porta C, Totaro M et al. Macrophage Komai-Koma M, Gilchrist DS, McKenzie ANJ, Goodyear CS, Xu D and Liew FY. IL-33 Activates B1 Cells and Exacerbates Contact Sensitivity. *J Immunol* 2011; 186: 2584-2591.
241. Velickovic M, Pejnovic N, Mitrovic S, Petrovic R, Jeftic I, Kanjevac T, Lukic A. Expression of interleukin-33 and its receptor ST2 in periapical granulomas and radicular cysts. *J Oral Pathol Med* 2015 Feb 11. doi: 10.1111/jop.12312. [Epub ahead of print]
242. Araujo-Pires AC, Francisconi CF, Biguetti CC, Cavalla F, Aranha AM, Letra A, Trombone AP, Favari M, Silva RM, Garlet GP. Simultaneous analysis of T helper subsets (Th1, Th2, Th9, Th17, Th22, Tfh, Tr1 and Tregs) markers expression in periapical lesions reveals multiple cytokine clusters accountable for lesions activity and inactivity status. *J Appl Oral Sci* 2014; 22: 336–346.
243. Buduneli N, Ozcaka O, Nalbantsoy A. Interleukin-33 levels in gingival crevicular fluid, saliva, or plasma do not differentiate chronic periodontitis. *J Periodontol* 2012; 83: 362–368.
244. Beklen A, Tsaosus Memet G. Interleukin-1 superfamily member, interleukin-33, in periodontal disease. *Biotech Histochem* 2014; 89: 209–214.
245. Köseoğlu S, Hatipoğlu M, Sağlam M, Enhoş S, Esen HH. Interlukin-33 could play an important role in the pathogenesis of periodontitis. *J Periodontol Res* 2014; doi: 10.1111/jre.12235 [Epub ahead of print].
246. Moussion C, Ortega N, Girard JP. The IL-1-like cytokine IL-33 is constitutively expressed in the nucleus of endothelial cells and epithelial cells in vivo: a novel ‘alarmin’? *PLoS ONE* 2008; 3: e3331.
247. Link A, Vogt TK, Favre S, Britschgi MR, Acha-Orbea H, Hinz B, Cyster JG, Luther SA. Fibroblastic reticular cells in lymph nodes regulate the homeostasis of naive T cells. *Nat Immunol* 2007; 8: 1255–1265.

248. K chler AM, Pollheimer J, Balogh J, Sponheim J, Manley L, Sorensen DR, De Angelis PM, Scott H, Haraldsen G. Nuclear interleukin-33 is generally expressed in resting endothelium but rapidly lost upon angiogenic or proinflammatory activation. *Am J Pathol* 2008; 173: 1229–1242.
249. Palmer G, Talabot-Ayer D, Lamacchia C, Toy D, Seemayer CA, Viatte S, Finckh A, Smith DE, Gabay C. Inhibition of interleukin-33 signaling attenuates the severity of experimental arthritis. *Arthritis Rheum* 2009; 60: 738–749.
250. Sponheim J, Pollheimer J, Olsen T, Balogh J, Hammarstr m C, Loos T, Kasprzycka M, S rensen DR, Nilsen HR, K chler AM, Vatn MH, Haraldsen G. Inflammatory bowel disease-associated interleukin-33 is preferentially expressed in ulceration-associated myofibroblasts. *Am J Pathol* 2010; 177: 2804–2815.
251. Tominaga S. A putative protein of a growth specific cDNA from BALB/c-3T3 cells is highly similar to the extracellular portion of mouse interleukin 1 receptor. *FEBS Lett* 1989; 258: 301–304.
252. Klemenz R, Hoffmann S, Werenskiold AK. Serum- and oncoprotein-mediated induction of a gene with sequence similarity to the gene encoding carcinoembryonic antigen. *Proc Natl Acad Sci USA* 1989; 86: 5708–5712.
253. Schulze J, Bickert T, Beil FT, Zaiss MM, Albers J, Wintges K, Streichert T, Klaetschke K, Keller J, Hissnauer TN, Spiro AS, Gessner A, Schett G, Amling M, McKenzie AN, Horst AK, Schinke T. Interleukin-33 is expressed in differentiated osteoblasts and blocks osteoclast formation from bone marrow precursor cells. *J Bone Miner Res* 2011; 26: 704-717.
254. Yagami A, Kanami O, Morita H, Futamura K, Hashimoto N, Matsumoto K, Saito H, Matsuda A. IL-33 mediates inflammatory responses in human lung tissue cells. *J Immunol* 2010; 185: 5743–5750.
255. Teixeira-Salum TB, Rodrigues DB, Gervasio AM, Souza CJ, Rodrigues V Jr, Loyola AM. Distinct Th1, Th2 and Treg cytokines balance in chronic periapical granulomas and radicular cysts. *J Oral Pathol Med* 2010; 39: 250–256.
256. de Paula-Silva FW, D’Silva NJ, da Silva LA, Kapila YL. High matrix metalloproteinase activity is a hallmark of periapical granulomas. *J Endod* 2009; 35: 1234–1242.
257.  oli  M, Luki  A, Vu evi  D, Milosavljevi  P, Majstorovi  I, Marjanovi  M, Dimitrijevi  J. Correlation between phenotypic characteristics of mononuclear cells isolated from human periapical lesions and their in vitro production of Th1 and Th2 cytokines. *Arch Oral Biol* 2006; 51: 1120–1130.
258. Tajima S, Bando M, Ohno S, Sugiyama Y, Oshikawa K, Tominaga S, Itoh K, Takada T, Suzuki E, Gejyo F. ST2 gene induced by type 2 helper T cell (Th2) and

proinflammatory cytokine stimuli may modulate lung injury and fibrosis. *Exp Lung Res* 2007; 33: 81–97.

259. Garlet GP, Horwat R, Ray HL Jr, Garlet TP, Silveira EM, Campanelli AP, Trombone AP, Letra A, Silva RM. Expression analysis of wound healing genes in human periapical granulomas of progressive and stable nature. *J Endod* 2012; 38: 185–190.
260. Tschumperlin DJ. Fibroblasts and the ground they walk on. *Physiology* 2013; 28: 380–390.
261. Hu WT, Li MQ, Liu W, Jin LP, Li DJ, Zhu XY. IL-33 enhances proliferation and invasiveness of decidual stromal cells by up-regulation of CCL2/CCR2 via NF- κ B and ERK1/2 signaling. *Mol Hum Reprod* 2014; 20: 358–372.